(13.)

RECUEIL DE FAITS

TROISIÈME ANNÉE

OBSERVATIONS CLINIQUES

PAR

J.-L. REVERDIN

EXAMENS HISTOLOGIQUES

PAR

ALBERT MAYOR

Extrait de la *Revue médicale de la Suisse romande*, 1887.

GENÈVE
IMPRIMERIE CHARLES SCHUCHARDT
1887

RECUEIL DE FAITS

DEUX CAS DE SARCOMES DES DOIGTS

Les observations de sarcomes des doigts ne sont pas très nombreuses ; Polaillon dans son article « doigt » du dictionnaire encyclopédique n'a pu en rassembler que vingt-quatre ; c'est ce qui nous a engagé à publier les deux cas suivants. Tous deux concernent des jeunes gens : l'un d'eux a dû être opéré deux fois à six années d'intervalle ; le tissu de la tumeur examiné histologiquement s'était légèrement modifié ; à prédominance fibreuse lors de la première opération, il était devenu franchement sarcomateux lors de la seconde intervention. Dans les deux cas le néoplasme s'était développé dans le tissu cellulaire sous-cutané.

N° 1. — M... Edmond, 24 ans, étudiant en médecine.

M. M. me montre en novembre 1886 une petite tumeur qui s'est développée vers la racine de son pouce droit. Elle a le volume d'un petit pois, fait sous la peau une saillie ovalaire ; elle est bleuâtre et donne l'impression de transparence, mais son petit volume ne permet pas de s'assurer de la valeur de cette apparence ; la peau est du reste saine à son niveau et peut être plissée sur la tumeur ; on voit deux vaisseaux sous-cutanés qui convergent vers elle ; la tumeur est bien mobile sur les parties profondes ; elle est lisse, élastique, non sensible à la pression ; elle siège sur la partie externe de la face antérieure du pouce, presque exactement au niveau de l'interligne métacarpophalangien, mais un peu en avant de lui. Cette tumeur s'est développée sans cause connue quelconque, il y a dix-huit mois à deux ans ; elle était alors très petite et s'est accrue gra-

duellement depuis; au commencement elle était douloureuse à la pression, mais non spontanément; depuis qu'elle a grossi, elle est devenue indolente. M. M. ne se souvient absolument pas de s'être blessé ou piqué dans cette région; il ne connaît pas d'exemples de tumeur dans sa famille. Lui-même jouit d'une bonne santé; il a eu cependant une pleurésie l'an dernier et je l'ai soigné pour une piqûre anatomique.

M. M... vient se faire opérer le 12 novembre 1886 à notre Clinique particulière : incision courbe, je traverse la peau et une mince couche de tissu adipeux et arrive sur la petite tumeur qui a une forme ovalaire et présente une coloration rouge foncée; je la dissèque avec soin sans l'entamer ni l'ouvrir; un petit vaisseau profond paraissait y aboutir; la face profonde de la tumeur répondait au tissu adipeux sous-cutané.

Lavage phéniqué, un point de suture, pansement compressif avec gaze iodoformée, ouate, gutta-percha et bande.

Le 14, j'ôte le fil. Guérison complète. La tumeur enlevée n'était point un kyste, comme nous l'avaient fait supposer certains signes, en particulier la coloration bleuâtre qui nous avait fait croire à de la transparence; c'est une petite tumeur solide.

N° 2. — M. X..., étudiant, 18 ans.

M. X. vient me consulter au mois de septembre 1880 pour une petite tumeur d'un doigt; elle siège sur le dos de la dernière phalange de l'index gauche, un peu plus vers sa partie externe que vers l'interne; elle a le volume d'une petite cerise, et s'étend du niveau de l'articulation jusque tout près de la racine de l'ongle; la peau qui la recouvre est souple, mince et glisse librement; la tumeur est inégale à sa surface et présente des bosselures dont les principales sont au nombre de trois; ces bosselures semblent être indépendantes les unes des autres; la tumeur dans son ensemble paraît un peu mobile sur les parties profondes; dans certains mouvements imprimés à la tumeur, on perçoit une sensation de choc assez dur; la phalangette paraît un peu augmentée de volume vers sa racine et en dehors. La tumeur n'est pas sensible à la pression; elle n'a jamais été le siège d'aucune douleur; seulement le mouvement de flexion de la phalangette est gêné et incomplet. Il n'y a pas d'engorgement ganglionnaire, ni à la région épitrochléenne, ni dans l'aisselle.

Le début de la tumeur, qui s'est développée sans cause connue, remonterait à 4 ou 5 ans; c'était alors une petite boule du volume d'un très petit pois; en grossissant lentement elle est devenue bosselée.

Le jeune homme est du reste très bien portant; il n'y a dans sa famille ni chez lui aucun antécédent fâcheux.

La tumeur ne paraît pas avoir de connexions avec le tendon extenseur. Notons encore que la partie externe de l'ongle est déformée, aplatie, marquée de stries longitudinales, et moins longue que la partie interne, la tumeur paraissant avoir refoulé cette partie en avant.

Le 6 septembre j'enlève la tumeur avec l'aide de MM. Wyss et Lambert, étudiants en médecine.

Le jeune homme est chloroformé; un tube de caoutchouc arrête le sang à la racine du doigt. Pulvérisation phéniquée, appareil de Championnière.

Incision courbe circonscrivant un lambeau latéral; je dissèque alors la tumeur qui se trouve composée de lobes séparés par un peu de tissu cellulaire; outre les 3 ou 4 lobes principaux on trouve au-dessous 5 ou 6 lobules très petits, du volume d'un pois à celui d'une tête d'épingle, sphériques, durs, tout à fait isolés les uns des autres; le tendon ni l'os ne sont mis à nu, aucune ligature n'est nécessaire.

Suture avec trois points de soie phéniquée fine; pansement de Lister enveloppant toute la main, sauf le pouce. Echarpe.

La tumeur à la coupe se montre composée d'un tissu homogène, d'un gris rosé, assez dur; ce n'est pas de l'enchondrome, mais probablement du sarcome.

Le soir. Pouls 60. T. ax. 36°,6. Aucune douleur.

7 sept. P. 60, T. 37°.

8 sept. 36°,7. Pansement, suintement presque nul, aucune douleur; j'enlève les fils, la réunion paraît s'être faite; un peu de gonflement, aucune rougeur. *Soir.* 36°,2.

9 et 10 sept. Aucune douleur; aucune fièvre.

11 sept. J'enlève le pansement. La réunion est parfaite, encore un peu de gonflement; je protège simplement le doigt avec une bandelette de diachylon, que je renouvelle le 14 et enlève définitivement le 21 septembre.

L'opéré n'a pas gardé le lit un instant et affirme n'avoir pas ressenti la moindre douleur.

L'examen microscopique fait au laboratoire de M. le prof.

Zahn, par M. Éternod, nous apprend que la tumeur est un fibrosarcome, l'élément fibreux y est dominant.

L'opéré a continué à bander le bout de son doigt avec du diachylon afin de mouler en quelque sorte l'ongle.

Je le revois le 25 octobre ; la forme du doigt et de l'ongle est déjà meilleure.

En 1882 reparaît une petite tumeur arrondie au même niveau que celle qui a été enlevée, mais je n'eus pas l'occasion de revoir M. X. de quelque temps.

En 1885 ayant eu l'occasion de traiter ce malade pour une autre affection, je constatai que la petite tumeur récidivée était déjà plus volumineuse que la première. Elle avait commencé à paraître environ deux ans après la première opération. Depuis lors elle a augmenté graduellement de volume, et envoie actuellement un prolongement de 1 cent. environ de longueur sur le bord interne du doigt en arrière du pli qui sépare les deux phalanges.

Au mois de septembre 1886, le malade vient me demander de l'opérer ; comme il doit quitter pour assez longtemps Genève, je l'engage vivement à faire faire cette opération avant son départ.

Actuellement la tumeur est assez dure, bosselée et de forme irrégulière, sa principale masse du volume d'un petit haricot siège au dos de la troisième phalange, mais elle envoie en dedans et en arrière un prolongement le long de la seconde ; elle paraît un peu mobile sur les parties profondes ; la peau amincie paraît adhérente au niveau de la cicatrice de l'ancienne opération ; pas de douleur ; état général bon.

Opération le 1er octobre 1886 à notre Clinique particulière. Éthérisation.

Par deux incisions je circonscris un petit losange de peau comprenant la cicatrice ; je dissèque avec précaution la peau, puis je sépare la tumeur des parties profondes ; elle est assez adhérente au tendon extenseur ; sur le bord interne deux petits prolongements pénètrent dans la capsule articulaire ; celle-ci présente une perforation à travers laquelle on voit le cartilage de la deuxième phalange ; les deux petits prolongements sont libres, sans aucune adhérence ; je dissèque ensuite la partie postérieure de la tumeur. Je ne vois aucun grain dans le voisinage. Lavage phéniqué, suture au catgut, un morceau de gutta percha roulé comme drain. Iodoforme, gaze iodoformée, ouate, gutta-percha, attelle et bande.

2 oct. Pansement. État parfait; j'ôte le drain de gutta-percha. Pansement sans gutta-percha.

4 oct. Pansement, très peu de gonflement.

6 oct. Pansement aux bandelettes collodionnées.

14 oct. Guérison complète.

Je n'ai que peu de remarques à faire sur ce cas: j'attirerai seulement l'attention sur deux points : 1° le mode de développement du néoplasme par petits grains isolés les uns des autres est probablement l'explication de la récidive; lors de la première opération je trouvai au voisinage des tumeurs principales de petits nodules arrondis, durs, de très faible volume; l'un d'eux encore très petit m'aura vraisemblablement échappé; 2° à la seconde opération nous avons vu très nettement un prolongement de la tumeur pénétrer dans l'articulation; cette pénétration se faisait par une ouverture très régulière de la capsule; la tumeur extraite de l'ouverture, on apercevait le cartilage de la seconde phalange; la tumeur avait envahi la jointure en quelque sorte par effraction, par écartement des fibres, mais non par envahissement du tissu; le prolongement du sarcome est sorti de lui-même, sans le moindre effort, sans la moindre déchirure de l'ouverture de la capsule; il est bien probable du reste que les tissus articulaires se seraient bientôt transformés en tissu sarcomateux et que nous étions sur la limite de la conservation possible; du côté du tendon extenseur également, l'envahissement avait fait des progrès; tandis qu'à la première opération ce tendon n'avait pas été mis à nu, à la seconde il a fallu en séparer avec soin la tumeur qui y confinait; si la première intervention n'avait pas démontré le siège sous-cutané du sarcome, on aurait pu se demander en 1886 s'il n'avait pas pour origine le tissu tendineux et être amené à pratiquer l'amputation, qui aurait été, je l'espère au moins, inutile.

J.-L. R.

Les deux sarcomes dont nous avons à parler sont de structure à peu près semblable. L'un, qui semble n'être que le premier stade du développement que présente l'autre, peut être, avec quelque avantage, étudié en premier lieu.

I. — Il offre la forme d'un haricot. D'un très faible volume (4 à 5 mill. dans son diamètre maximum), il se montre, à l'œil

nu déjà, entouré d'une couche fibreuse corticale, d'une véritable capsule.

Au microscope, en effet, on rencontre tout d'abord une sorte d'écorce de tissu conjonctif fibrillaire, coloré en rose vif par le picro-carmin. Cette première couche en recouvre immédiatement une deuxième, hyaline celle-ci, homogène, teintée à peine en rose saumon par le réactif, et semée de cellules étoilées, anastomosées entre elles.

Après cette couche d'aspect muqueux, vient le tissu sarcomateux proprement dit, formé de faisceaux qui s'entre-croisent en divers sens, et que constituent des cellules allongées, accompagnées parfois de quelques éléments cellulaires arrondis. Ces faisceaux sont séparés les uns des autres par une quantité plus ou moins considérable de substance intercellulaire, à laquelle le picro-carmin donne une teinte rosée. Les cloisons dichotomisées que cette substance intercellulaire envoie dans l'épaisseur de la tumeur, semblent former à celle-ci une espèce de squelette, qui en soutient les éléments.

En examinant cette masse sarcomateuse à un faible grossissement, on remarque qu'elle offre, vaguement, l'apparence d'un agrégat de nodules fusionnés entre eux. Quelques faisceaux de fibres conjonctives plus ou moins altérées, persistent çà et là, et semblent prouver la réalité de cette interprétation.

Enfin, en dehors de la couche conjonctive corticale, on rencontre, en un point, un très petit nodule sarcomateux, de même texture que la tumeur principale, et qui est encore nettement distinct de celle-ci.

II. — Examinée à un faible grossissement, la tumeur de M. X. se montre constituée par un agrégat de nodules sarcomateux analogues à celui qui forme en entier notre premier néoplasme, nodules qui se sont accolés et fusionnés plus ou moins intimement. Ils sont plongés dans une sorte de gangue fibreuse, qui semble résulter de la réunion de leurs diverses couches corticales. Ce tissu fibreux pénètre entre les nodules, et les sépare plus ou moins complètement les uns des autres. Il semble composé de lames homogènes parallèles, rectilignes ou légèrement ondulées, et séparées par des cellules conjonctives aplaties, munies de prolongements. Les papilles du derme s'implantent directement sur cette coque fibreuse,

Quant aux nodules eux-mêmes, ils sont formés, comme dans

notre première tumeur, de cellules sarcomateuses allongées, réunies en faisceaux de direction variable. Ces faisceaux sont soutenus, pour ainsi dire, par un squelette de substance intercellulaire homogène rosée, dont les travées ramifiées et plus ou moins volumineuses s'enfoncent entre eux, entre les groupes qu'ils forment par leur réunion, et même entre les éléments qui les constituent.

Le squelette intercellulaire est très variable d'importance suivant les nodules que l'on considère. Assez considérable chez certains d'entre eux, lesquels sont probablement de date ancienne, il est réduit à son minimum, et devient à peine appréciable, dans le nodule de formation récente qui pénétrait dans l'articulation. En outre, cette partie de la tumeur renferme de très nombreux myéloplaxes de volume variable.

Ajoutons que l'une et l'autre tumeur présentent des vaisseaux à paroi sarcomateuse, mais en nombre relativement faible.

A. M.

N° 3. — Tumeurs associées du sein. Kyste dermoïde et fibromes multiples; suppuration du kyste.

Mme D., Fanny, 47 ans, de Cartigny (Genève), m'est adressée le 6 mai 1885 par le Dr Winzenried, pour une tumeur du sein qui a subi dans ces derniers temps une augmentation de volume rapide.

Mme D. n'a connaissance d'aucun antécédent de tumeur dans sa famille; son père est mort à 48 ans d'une fluxion de poitrine, sa mère de dépérissement, elle a une sœur âgée de 45 ans et bien portante.

Personnellement, quoique de très petite taille et de frêle constitution, elle dit n'avoir jamais eu de maladie grave; elle accuse surtout d'assez fréquentes attaques de rhumatisme. Réglée à 16 ans, facilement, elle l'a toujours été régulièrement et l'est encore maintenant. Elle s'est mariée à 26 ans et n'a eu qu'une seule grossesse; accouchée à 28 ans, elle a nourri son enfant pendant quinze mois sans avoir ni gerçures, ni abcès du sein; elle ne se souvient pas non plus d'y avoir reçu de coups.

C'est lorsqu'elle a sevré son enfant qu'elle a remarqué dans son sein gauche plusieurs grosseurs, dures, grosses comme des

noix, mobiles et disséminées dans la glande; elles n'étaient du reste nullement douloureuses. Ces tumeurs n'ont jamais disparu depuis, mais leur marche, d'après la malade, aurait été très irrégulière; elles ont plusieurs fois très notablement diminué pour reprendre plus tard leur volume.

Deux ou trois ans après leur apparition elle alla faire, pour ses rhumatismes, une cure aux bains de la Caille; ces tumeurs se seraient réduites pendant la cure au volume de petits grains. Jusqu'à cet hiver la marche des tumeurs aurait procédé ainsi par augmentation et diminution successives.

Au mois de mai dernier elle se rend à Aix-les-Bains, et là les grosseurs gardent leur volume; à cette époque le sein gauche avait à peu près doublé, il était bosselé à sa surface; chacune des tumeurs paraissait avoir la grosseur d'une noix. Mais c'est depuis le mois de février 1885 que l'accroissement est devenu très rapide et régulier; il y a quinze jours (22 avril) que, en raison de cet accroissement, elle fit venir le Dr Winzenried qui la revit encore le 2 mai; il constata l'existence d'une tumeur volumineuse, en grande partie fluctuante, avec vascularisation de la peau, celle-ci non adhérente; il lui recommanda de ne faire aucune friction et de se faire opérer; à sa dernière visite il nota un accroissement marqué, des sensations de picotement, d'élancement et de tiraillement, pas de douleurs pulsatives.

Depuis lors la peau de la partie externe et supérieure de la région mammaire est devenue rouge; la rougeur est diffuse, inflammatoire, et daterait d'après la malade de hier, 5 mai; au centre de la partie rouge il existe une plaque de l'étendue d'une pièce de 50 centimes, sur laquelle la couche cornée de l'épiderme s'est détachée comme sur un vésicatoire; la malade ne s'en était pas aperçue. Je note immédiatement que le 7 mai, au moment de l'opération, j'ai trouvé une seconde plaque analogue, dans le voisinage, mais à distance de la première.

Mon confrère m'a fait savoir que la tumeur était, le 2 mai, à sa dernière visite, indolente à la pression, qu'il n'y avait pas de douleurs spontanées; il n'a remarqué ni écorchures, ni éraillures quelconques de la peau; on sentait un cordon lymphatique remontant dans l'aisselle.

Mme D. affirme n'avoir eu aucune maladie dans ces derniers temps; elle n'a pas eu de frisson, mais une légère sensation de chaleur depuis une quinzaine de jours, pas de transpirations;

elle a eu de la céphalalgie, il est vrai, mais elle y est sujette. Le vendredi 1er mai, elle a eu un malaise assez marqué, avec mal de tête, fièvre et est restée ce jour-là au lit. L'urine examinée est claire, normale, sans albumine. Enfin il n'y a jamais eu d'écoulement de liquide par le mamelon.

Mme D. est de très petite taille, maigre, d'apparence chétive. L'examen attentif des poumons, du cœur, du foie, des reins ne permet d'y constater rien d'anormal; toutes les fonctions du reste s'exécutent bien.

Le sein gauche présente le volume de la tête d'un enfant de 6 ans environ; il forme une tumeur arrondie, mais surtout proéminente en dehors et en haut. La peau est sillonnée par de grosses veines bleuâtres en dedans et au-dessus du mamelon; en dehors et en haut elle est rouge, la rougeur est diffuse, plus vive au centre qu'à la périphérie; sur cette teinte rouge générale on voit, en examinant attentivement, se détacher de fines arborisations vasculaires d'un rouge vif. Il n'y a nulle part d'adhérence de la peau aux parties profondes, partout on peut y faire un pli, mais dans la partie supérieure et externe les téguments paraissent très amincis, vers le haut on aperçoit une petite saillie du volume d'une grosse tête d'épingle.

Le mamelon est gros, très saillant, et ne présente ni excoriations, ni gerçures, ni éruptions, ni croûtes. La tumeur est molle, présente une fluctuation parfaite; mais à la partie interne de la glande on sent une masse dure, arrondie, paraissant libre, sans adhérence, du volume d'un œuf; à la partie inférieure du sein une autre tumeur analogue, moins facile à circonscrire est en quelque sorte logée dans la partie inférieure de la masse fluctuante. Pas de douleur à la pression; aucune tumeur appréciable dans l'aisselle; mobilité parfaite de la tumeur du sein sur les parties profondes.

Diagnostic : Cystosarcome avec grande loge kystique enflammée et suppurée.

L'origine de l'inflammation et de la suppuration m'échappe; aucun traumatisme; je trouve seulement sur le bras gauche de la malade une petite égratignure qui paraît dater de 3 ou 4 jours seulement, et qui n'a pas suppuré. La malade, d'après un interrogatoire dirigé dans ce sens, n'a eu avant l'inflammation de sa tumeur aucune maladie infectieuse, et aucune indisposition, ni du côté des voies respiratoires, ni du côté du tube digestif. J'ajoute par anticipation que quelques jours après

l'opération, le 10 mai, la malade ayant craché du sang à plusieurs reprises dans la journée, je l'interroge de nouveau ; elle me dit qu'en effet elle avait depuis trois jours craché du sang à plusieurs reprises; elle se souvient mal du début de cet accident, et il lui semble que ce sang ne vient pas de la gorge, mais du poumon ; l'examen de son mouchoir de poche m'indique au contraire qu'il doit provenir des fosses nasales; c'est alors que je découvre que la face postérieure du pharynx est tapissée par un gros caillot noirâtre, glutineux ; une irrigation par les fosses nasales lui fait rendre une partie de cette masse sous la forme de caillots glutineux d'un brun grisâtre; elle me dit alors qu'elle a eu de tout temps un peu de mal de gorge, des sensations de gêne dans le pharynx, un besoin d'avaler, et a rendu depuis fort longtemps des croûtes en crachant; la muqueuse du pharynx est comme vernissée; rien à la partie antérieure des fosses nasales; pas d'ozène.

Est-ce cette lésion locale qui a pu servir de porte d'entrée aux germes pyogènes; il est difficile de rien affirmer sous ce rapport, mais cela paraît bien probable.

La malade entre à notre clinique particulière le 6 mai, la température est prise avec le même thermomètre dans les deux aisselles et monte à 37°7 de chaque côté.

Opération le 7 mai. — Ethérisation. Pulvérisation phéniquée. Je fais d'abord une ponction au bistouri, il s'échappe un flot de pus; par l'ouverture M. le prof. Fol récolte dans la profondeur du pus pour faire des cultures. Ce pus examiné au microscope fourmille de microbes. J'agrandis alors l'ouverture et vide la poche qui renferme près d'un litre de pus jaune, épais, très fétide, sans corps solides. Je circonscris ensuite par deux incisions un lambeau elliptique comprenant le mamelon et la plus grande partie de la partie enflammée de la peau, il est oblique en haut et en dehors; arrivé sur le kyste je l'isole avec les doigts, la tumeur solide inférieure vient avec et s'énuclée facilement; la tumeur interne est énucléée à part, le grand pectoral est à nu; j'enlève ensuite en bas et en haut les restes de la glande mammaire. Quelques ligatures peu nombreuses au catgut, lavage au chlorure de zinc à 8 %; deux drains côte à côte sortent par une contre-ouverture postérieure. Suture continue des bords de la plaie au catgut; un point de suture profonde en U. Pansement : iodoforme, gaze iodoformée, pansement de Lister, bande de flanelle. — Soir P. 104. T. 37°5.

8 mai. — T. 37°6. Pansement, peu de suintement de sang. Etat parfait, l'opérée reste toute l'après-midi debout, elle a bon appétit. — Soir P. 92. T. 37°5

9 mai. P. 96. T. 37°4, la malade est levée dès le matin, état parfait.

10 mai. — T. 37°2, pansement, un peu de rougeur des bords de la plaie, j'ôte un des drains; léger écoulement jaune ambré, j'enlève la suture profonde. — Soir P. 100. T. 37°7, la malade a craché un peu de sang qui vient du pharynx.

Dès lors la température reste normale; le pansement est changé le 12 et j'enlève le second drain; la plaie est un peu désunie à la partie supérieure où avait coulé un peu de pus pendant l'opération; bandelettes collodionnées.

Le 15, on voit un peu de tissu cellulaire sphacélé au niveau de la partie supérieure de la plaie qui s'est désunie dans une longueur de 2 cm., pansement au styrax.

Le 18 mai Mme D. nous quitte; sa plaie ouverte en haut, bien réunie en bas, se déterge rapidement; elle revient le 22, le 26, le 1er juin, le 6 plaie très réduite; enfin guérison complète le 17 juin.

J.-L. R.

Dans l'épaisseur de cette mamelle se trouvent contenues deux sortes de tumeurs :

1° La paroi d'une vaste cavité kystique.

2° Des nodules, au nombre de cinq, de volume variable, d'aspect fibro-sarcomateux, et dont l'un confinait au kyste sans cependant se confondre avec sa paroi : une couche celluleuse l'en séparait.

I

La paroi du kyste est formée d'une *couche externe* de nature conjonctive, et d'une *couche interne épithéliale* ou plutôt *épidermique.*

A. — En effet le revêtement interne de cette cavité est constitué par un épithélium pavimenteux stratifié, avec ses cellules profondes prismatiques et allongées, ses éléments intermédiaires cuboïdes et pourvues de prolongements unitifs, enfin ses cellules aplaties dont les plus superficielles, bien qu'elles semblent conserver leur noyau, fixent l'acide picrique du réactif et forment

un liséré jaune vif d'aspect homogène qui limite en dedans la surface épithéliale.

L'éléïdine ne se rencontre presque nulle part dans ces couches épidermiques; nulle part les cellules superficielles ne sont chargées de gouttelettes ni de granulations graisseuses.

Mais, en certains points, elles paraissent subir la dégénérescence vacuolaire de leur protoplasma.

B. — Dans la profondeur, l'épithélium repose sur un tissu conjonctif assez peu dense, qui prend parfois l'aspect de papilles de forme irrégulière, de volume inégal, et souvent largement espacées. Ce tissu offre ceci de remarquable qu'il est parcouru par de très nombreux capillaires, volumineux, tapissés de belles cellules endothéliales et se terminant en anses au niveau de la couche profonde de l'épiderme.

Plus profondément le tissu conjonctif devient plus dense, les vaisseaux y sont moins nombreux et plus volumineux. Leur paroi semble formée, en dehors de la tunique endothéliale, par des couches successives de cellules plates, dont les noyaux ellipsoïdes, disposent leur grand axe tantôt perpendiculairement, tantôt parallèlement à la direction longitudinale du vaisseau.

Fréquemment, autour des circonvolutions que décrit l'un de ces vaisseaux, on rencontre de véritables nappes de cellules embryonnaires, les unes fortement granuleuses, les autres plus claires. Ces nappes, traces d'une inflammation de date récente, occupent tantôt la profondeur, tantôt le voisinage de l'épiderme. Leur importance est fort variable. Dans les régions internes de la paroi kystique, elles diffusent souvent fort loin dans l'épaisseur de la trame conjonctive, qu'elles infiltrent, et qu'elles semblent détruire ou dissocier.

Au niveau du point où elles entourent des vaisseaux de calibre, il arrive souvent que ceux-ci sont oblitérés par une prolifération abondante de leurs cellules endothéliales, qui s'allongent et se disposent, sur les coupes qui rencontrent transversalement les vaisseaux, en forme de rayons plus ou moins réguliers.

En résumé, il s'agit ici d'un *kyste dermoïde* dont les parois présentent quelques *formations papillaires,* mais dans lesquelles on ne retrouve aucune trace de glandes ni de follicules pileux. — De plus ces parois offrent des traces manifestes d'*inflammation.*

II

Les noyaux néoplasiques sont, comme leur aspect l'indique, constitués par du tissu conjonctif. Dans la plus grande partie de leur étendue ce tissu conjonctif est fibrillaire. Les fibrilles en sont fines, ondulées, parsemées de cellules aplaties ou ramifiées peu nombreuses.

Tantôt, et cela surtout autour des débris glandulaires qui parsèment la tumeur, le carmin agit peu sur cette substance connective; tantôt, au contraire, il la colore nettement en rose vif.

A la surface des néoplasmes, le tissu conjonctif qui les forme, prend l'aspect de lames homogènes parallèles, fortement colorées, et séparées par des cellules plates.

Enfin, les débris glandulaires, sont des sortes de tubes plus ou moins irréguliers, des lacunes anguleuses, des espaces allongés ou ramifiés, que tapisse un épithélium semblable à celui des canaux excréteurs de la glande mammaire. Disposées sur plusieurs couches, arrondies ou cubiques dans la profondeur, les cellules de cet épithélium deviennent cylindriques à la surface, et leur protoplasma se colore plus nettement en jaune par le picrocarmin. Elles forment alors le revêtement même des lacunes qu'elles bordent ainsi d'un bel épithélium cylindrique régulier.

Parfois ces lacunes tendent à prendre la forme kystique, avec contenu muciforme semé de cellules détachées en voie de dégénérescence, et avec revêtement formé d'éléments qui s'aplatissent par le fait de la distension de la cavité qu'ils tapissent.

Quant aux vaisseaux de ces tumeurs, ils sont relativement fort rares et peu importants.

En un mot, les nodules qui se rencontrent à côté du kyste dermoïde que nous décrivions tout à l'heure, ne sont pas autre chose que des *tumeurs de nature conjonctive.* Ils appartiennent à ces formes où le tissu connectif se montre en son état adulte, constituant une variété de fibromes que leur faible densité rapproche, à l'œil nu, des tumeurs sarcomateuses.

Ajoutons que, dans l'hypothèse d'une pénétration de microbes par les canaux excréteurs, — hypothèse qui avait été émise lorsque, croyant à un cystofibrome suppuré, on cherchait la

cause de cette suppuration, — des coupes avaient été pratiquées sur le mamelon et traitées de façon à permettre de reconnaître la présence de parasites. — Elles n'ont présenté aucun microbe dans les canaux galactophores. — C'est un résultat négatif, qui, en cette qualité même, n'a qu'une valeur très relative, mais que, du reste, je mentionne simplement, la nature du kyste, reconnue ultérieurement, enlevant la plus grande partie de son intérêt à la recherche dont je viens de parler. A. M.

L'observation qu'on vient de lire présente un double intérêt : en premier lieu j'avais porté le diagnostic de cystosarcome et nous avons trouvé cinq tumeurs fibromateuses solides et un vaste kyste dermoïde ; en second lieu le kyste dermoïde s'était enflammé et avait suppuré.

Relativement au premier point l'erreur de diagnostic est, je crois, pardonnable ; je trouvais, d'une part, des tumeurs solides dont l'une paraissait isolée et sans connexion directe avec la masse liquide, mais dont les autres semblaient faire corps avec la poche kystique ; les noyaux solides mobiles, à surface régulière, sans adhérence ni avec la peau, ni avec la glande mammaire, de consistance dure et élastique, ne pouvaient être autre chose que du fibrome, du sarcome ou du fibrosarcome, en un mot, un de ces néoplasmes nommés : tumeurs dites bénignes du sein, et comme fort souvent ces néoplasmes sont le siège de modifications qui amènent la formation de cavités pseudo-kystiques, il était naturel de voir dans la production morbide en question, un exemple de cystosarcome ou de cystofibrome. Il n'en était rien ; le diagnostic était juste en ce qui regarde les tumeurs solides, mais la collection liquide en était indépendante et celle-ci n'était autre chose qu'un vaste kyste dermoïde suppuré, annexé en quelque sorte aux masses fibromateuses ; il y avait donc dans le même sein deux tumeurs développées au voisinage immédiat l'une de l'autre.

Un seul fait aurait pu mettre sur la voie du diagnostic : les alternatives d'augmentation et de diminution de volume de la tumeur auraient pu faire soupçonner un kyste dermoïde, mais les kystes dermoïdes du sein sont de la plus grande rareté, il y avait là d'ailleurs les masses fibromateuses qui écartaient cette idée.

Le fibrome formait cinq tumeurs distinctes, l'une la plus

volumineuse avait la grosseur d'un œuf de pigeon, c'est celle qui était mobile, isolée du kyste et qui occupait la partie interne et inférieure de la glande; des quatre autres variant du volume d'une grosse noix à celui d'une petite noisette, deux occupaient la partie inférieure du sein, logées au-dessous du mamelon à la partie inférieure du kyste, une autre était située un peu plus en haut et en dehors, enfin la dernière se trouvait sous la poche vers la partie supérieure et externe de la mamelle.

Sur le vivant ces quatre tumeurs paraissaient faire corps avec le kyste, mais sur la pièce l'on constate facilement qu'elles en sont distinctes ; développées au voisinage immédiat de la membrane du kyste, elles en sont séparées par une faible épaisseur de tissu conjonctif assez délicat, non adipeux ; si l'on cherche à énucléer les tumeurs elles se séparent facilement ; on peut de même séparer de la membrane kystique le tissu conjonctif interposé. En un mot les quatre tumeurs sont parfaitement distinctes du kyste dermoïde, mais elles n'en sont séparées que par du tissu conjonctif et non par le tissu glandulaire.

Ceci constaté, deux hypothèses se présentent relativement à la genèse des deux tumeurs, fibrome et kyste dermoïde : se sont-elles développées indépendamment l'une de l'autre, chacune pour son compte, sans qu'il y ait rien de commun dans leur origine, ou bien leur apparition dans la même région, dans le même organe s'explique-t-elle par une même cause primitive ? je crois qu'il serait fort hasardeux de trancher cette question.

En ce qui concerne les kystes dermoïdes, la théorie généralement admise aujourd'hui est celle de l'enclavement (Einstülpung) : pendant le développement embryonnaire une petite portion du tégument externe s'est trouvée peu à peu recouverte et enclavée sous la peau et plus tard s'est développée sous la forme d'une poche ; « la cavité dermoïde est une ectopie du tégument externe ; mais dans ce siège anormal le tégument jouit de toutes ses propriétés, et peut donner naissance à tous ses produits ordinaires » (Lannelongue).

En ce qui concerne les néoplasmes proprement dits auxquels appartiennent nos fibromes, il faut avouer que la question de leur genèse est encore peu avancée ; l'hypothèse de Cohnheim qui rapporte leur formation à de petites masses de tissu embryonnaire resté sans emploi pour le développement normal,

est loin de satisfaire complètement l'esprit, elle n'explique nullement pourquoi ces éléments embryonnaires, prennent à un moment donné la forme de tissus pathologiques et se heurte d'ailleurs à d'autres objections ; il y a probablement quelque chose de vrai dans cette hypothèse qui s'adapte admirablement à certains cas, mais il nous manque vraisemblablement une ou plusieurs des inconnues du problème.

Précisément dans notre cas cette hypothèse serait assez satisfaisante : il y a eu dans l'évolution de cette mamelle une anomalie pendant la période embryonnaire et la preuve en est dans la présence du kyste dermoïde ; pourquoi ce trouble, survenu dans le développement de cellules superficielles, ectodermiques, n'aurait-il pas porté en même temps sur les éléments plus profonds destinés à la formation du tissu conjonctif périglandulaire ? ceux-ci ultérieurement auraient donné lieu au développement des nodules du fibrome ; et l'influence de la région aurait déterminé la forme spéciale de ce fibrome, forme propre aux glandes en grappe et particulièrement aux glandes mammaires.

En faveur de cette manière de voir je signale la multiplicité des tumeurs ; il n'est pas rare de trouver deux ou trois fibromes dans un sein, mais il est moins commun d'en rencontrer jusqu'à cinq ; je signale encore le fait du voisinage très immédiat de quatre de ces tumeurs avec la paroi kystique ; enfin j'ajoute que d'après Lannelongue[1] la combinaison d'un kyste dermoïde avec un néoplasme proprement dit a été déjà observée quelquefois : « Quant aux tumeurs dermoïdes proprement dites, elles peuvent elles-mêmes devenir le siège de formations pathologiques et même de véritables néoplasmes. Ainsi dans les kystes dermoïdes ovariens on a vu se développer du cancer (Heschl, Schrœder), de l'épithélioma pavimenteux lobulé (Cornil et Babinski), du sarcome (Unverricht). On a trouvé aussi du cancer encéphaloïde dans une production semblable du scrotum (cas de Spiess), et de l'épithélioma dans une tumeur sacrée (Czerny). »

Mais d'un autre côté les nodules fibromateux ne se sont pas développés dans la paroi du kyste, ils en sont séparés par du tissu conjonctif normal et la tumeur la plus volumineuse est fort éloignée du siège de la poche dermoïde.

[1] Lannelongue et Achard, Traité des kystes congénitaux. Paris, 1886, p. 77.

Je ne saurais donc trancher la question ; force est bien de la laisser en suspens.

Le siège de notre kyste dermoïde dans le sein constitue à lui seul déjà une rareté : Lannelongue signale un cas de Gerdy, un cas de Dieffenbach indiqué sommairement par Lebert, un cas de Burgraeve publié par Horteloup, et un cas d'Albers cité par Cornil et Ranvier ; j'ajoute que Velpeau outre le cas de Gerdy indique une pièce du musée de l'Hôpital Saint-Barthélemy provenant de la pratique de Lawrence et examiné par Paget, la tumeur était située sous la mamelle ; un autre cas toujours d'après Velpeau aurait été communiqué par Arnott à M. Henry ; ces tumeurs sont données par Velpeau sous le titre de kystes sébacés, mais tout indique qu'il s'agit bien de kystes dermoïdes.

Les autres auteurs que j'ai consultés, Billroth, Labbé et Coyne, Tripier ne signalent même pas l'existence de kystes dermoïdes dans le sein ; à ce seul point de vue, donc l'observation de mon opérée a la valeur d'un document assez important. Pour le dire en passant, cette rareté des kystes dermoïdes du sein, est assez singulière si l'on réfléchit au mode de développement de la glande, qui paraît, à priori, favorable à la formation de l'enclavement.

J'insisterai moins sur le second point intéressant, c'est-à-dire sur la suppuration du kyste, un de nos élèves devant présenter prochainement un travail sur ce sujet.

Quoique la suppuration dans les néoplasmes ne soit pas très rare, elle n'a guère été étudiée jusqu'ici ; Broca la signale et en donne quelques exemples dans son traité des tumeurs ; Kocher a cherché à élucider la suppuration dans les goitres, et c'est à peu près tout, à ce que je crois. Il n'est pas question ici, cela va sans dire, d'une de ces suppurations consécutives à l'ulcération d'un néoplasme, à un traumatisme direct avec plaie intéressant la tumeur, à une ponction faite sans précautions antiseptiques ; rien de semblable, du reste, ne s'était produit dans le cas de Mme D... ; la suppuration était survenue sans cause apparente, c'était ce que l'on eût appelé autrefois une suppuration spontanée ; comment se l'expliquer ?

On admet de plus en plus aujourd'hui comme démontré, qu'il n'y a pas de suppuration sans microbes, que ceux-ci sont un facteur nécessaire de l'inflammation suppurative, sauf peut-être pour les kystes parasitaires (à échinocoques ou à cysticer-

ques) : et précisément dans le cas de mon opérée le pus évacué de l'abcès fourmillait de microorganismes.

Par quelle voie avaient-ils pu pénétrer puisque aucun traumatisme n'avait précédé l'inflammation du kyste ? J'examinai avec soin le sein, le mamelon sans rien trouver, j'interrogeai la malade, elle n'avait pas le moindre souvenir d'avoir eu ni gerçure, ni écorchure, ni éruption dans la région ; une plaque de desquamation existait sur la peau enflammée, elle était consécutive à une phlyctène plate ; celle-ci développée par le fait de l'inflammation, ne l'avait pas précédée ; donc pas de pénétration par effraction directe.

Les microorganismes avaient-ils choisi pour s'introduire les conduits glandulaires, comme ils le font pendant l'allaitement, produisant alors certains abcès du sein ? Des coupes faites sur le mamelon par M. Mayor n'ont donné aucune apparence de raison à cette supposition ; d'ailleurs l'examen de la tumeur ayant fait reconnaître qu'il s'agissait d'un kyste dermoïde écartait cette hypothèse, le contenu du kyste ne pouvant avoir aucune relation directe avec les conduits excréteurs.

Restait la voie sanguine ; le sang charriait peut-être des microbes par le fait d'une infection préalable et quelques-uns d'entre eux auraient pu trouver dans le kyste dermoïde un milieu favorable à leur pullulation. Je cherchai de nouveau dans les antécédents de Mme D... une maladie infectieuse quelconque et mon interrogatoire minutieux ne reçut que des réponses négatives ; jusqu'au moment où la tumeur était devenue plus grosse et douloureuse, la santé avait été excellente. Ce n'est que quelques jours après l'opération que Mme D. ayant craché du sang venant évidemment des fosses nasales, je découvris sur la face postérieure du pharynx une grosse croûte glutineuse et sanglante. N'était-ce pas là l'explication de cette suppuration dont j'avais, sans succès, jusque-là cherché l'origine ? Il serait sans doute impossible de le prouver positivement, mais tout ce que nous savons aujourd'hui de la suppuration me porte à l'admettre. J.-L. R.

N° 4. — Lipome enflammé et suppuré.

L'observation suivante publiée en partie dans la thèse de

Araujo Cintra [1] est un cas de lipome suppuré ; on sait que parmi les exemples de néoplasmes compliqués de suppuration, les lipomes ne sont pas très rares. Dans notre cas la suppuration s'explique facilement ; la pression d'un corset amena une mortification de la peau, la formation d'escarres ; dès lors une voie d'introduction était ouverte aux microbes pyogènes. Mais la tumeur présentait une structure particulière, elle était creusée de cavités entourées d'une membrane résistante ; deux de ces cavités se trouvèrent ouvertes par la mortification et suppurèrent, et, tandis que l'inflammation paraissait avoir épargné le reste de la tumeur, le tissu lipomateux proprement dit, on trouvait, à une assez grande distance du foyer, directement en rapport avec l'extérieur, deux autres des cavités indiquées remplies d'une sorte de mortier brunâtre renfermant du pus et des microorganismes.

Mme B..., âgée de 44 ans, se présente à notre clinique particulière le 16 décembre 1886. Elle porte depuis longtemps à la hanche droite une tumeur volumineuse ; celle-ci s'étant ulcérée et enflammée, elle consulta Mme Saloz, qui lui a conseillé de se faire opérer,

Mme B..., ne connaît aucun exemple de tumeurs quelconques dans sa famille. Elle-même a toujours eu une santé parfaite ; elle a eu six enfants, dont il ne reste que deux : une fille de 17 ans et un garçon de 14 ans ; les autres étaient 2 jumeaux nés à 6 mois, 1 enfant à terme mort le jour même de l'accouchement et 1 enfant mort à 6 ans du croup. Elle a toujours été et est encore bien réglée ; elle n'a jamais eu ni éruptions, ni rhumatisme ; elle est seulement assez sujette aux maux de tête.

Pendant l'une de ses grossesses, il y a un peu plus de 14 ans, elle est tombée en arrière et a aussitôt ressenti une douleur dans la hanche, mais elle ne sait pas s'il y a eu une ecchymose à ce niveau, ni si la région de la hanche avait été blessée. Un ou deux jours après sa chute, elle sentit à la hanche une grosseur du volume d'une noisette qui n'était pas douloureuse spontanément, mais qui l'était à la pression ; depuis lors cette grosseur a constamment augmenté de volume, régulièrement et

[1] Bento de Araujo Cintra. Essai sur la suppuration dans les néoplasmes. *Thèse de Genève*, 1887.

graduellement ; toujours indolente spontanément, elle l'est devenue aussi à la pression quand elle a acquis un gros volume ; dans les derniers temps, dit-elle, elle pouvait taper dessus sans que cela lui fît le moindre mal.

Il y a une quinzaine de jours que dans le but de comprimer la grosseur et de la masquer, elle mit un corset plus dur que ceux qu'elle portait d'habitude, corset à fortes et nombreuses baleines ; elle sentit que ce corset la meurtrissait ; la place meurtrie devint rouge d'abord, puis noire en deux points qui s'ouvrirent il y a environ six jours ; il en sortit une petite quantité de matière jaunâtre. Elle consulta alors Mme Saloz qui, en attendant l'opération, lui donna une pommade.

Avant d'avoir mis le corset dur, dont il a été question plus haut, Mme B était en parfaite santé ; elle n'avait eu les jours précédents aucune indisposition quelconque. Depuis que l'écorchure s'est produite, elle éprouve du malaise, de petits frissons, de la céphalalgie, pas de maux de cœur ni de vomissements.

Nous trouvons à la hanche droite une tumeur arrondie, saillante, du volume d'une tête d'enfant à terme, portée par un large pédicule qui s'implante à la partie supérieure et postérieure de la fosse iliaque externe. Le pédicule commence à quatre travers de doigt en arrière de l'épine iliaque antéro-supérieure, il a plus que le volume du cou d'un enfant à terme. La peau qui recouvre la tumeur est enflammée et présente une coloration d'un rouge assez vif sur la partie antérieure et supérieure principalement ; on distingue en outre sous la peau épaissie par l'inflammation quelques grosses veines ; à la partie supérieure se trouvent deux pertes de substance, paraissant dues à une escarrification : la plus grande a la dimension d'une pièce de 50 centimes. On voit des restes de peau noirâtre, et un fond irrégulier grisâtre de tissu cellulaire mortifié ; ces ulcérations sont le siège d'une sensation de brûlure. La palpation donne l'impression d'un lipome presque partout, mais dans quelques points, particulièrement en bas, on trouve des nodules diffus, plus durs, comme fibreux. On ne peut faire saillir, sous la peau altérée par l'inflammation, les lobules du lipome. Les ganglions inguinaux droits sont notablement augmentés de volume et en partie réunis, mais non douloureux spontanément, et pas très sensibles à la pression. Diagnostic : fibrolipome, mortification par pression, lymphangite légère consécutive.

La malade reste à la clinique ; on fait des applications répétées dans la journée de compresses d'acide borique à 4 %.

Opération le 17 décembre matin. Éthérisation. Les éponges sont plongées dans une solution de sublimé à 1 ‰ ; catgut Kocher ; fil de Florence stérilisé par la chaleur et conservé dans une solution d'acide phénique à 5 %.

Deux grandes incisions concaves en avant circonscrivent les ulcérations ; on tombe presque aussitôt sur le lipome qui s'énuclée assez bien par places, moins bien dans d'autres, surtout en avant où la peau est enflammée, de sorte que la masse principale enlevée, je résèque encore quelques lobules graisseux. Je fais ensuite 6 ou 8 ligatures d'artères.

Lavage au sublimé ; deux drains en double canon de fusil sortent en arrière par une contre-ouverture faite au lambeau postérieur. Suture continue au crin de Florence. Pansement avec gaze iodoformée, ouate, gutta-percha, bande de flanelle.

Examen de la pièce. — La tumeur est formée par du tissu lipomateux à gros lobules ; sur la face profonde on voit à la partie inférieure une saillie hémisphérique foncée, qui rappelle tout à fait l'aspect des kystes des tumeurs bénignes du sein. En fendant la pièce on trouve à la partie inférieure une première cavité assez vaste qui correspond à la saillie indiquée ; cette cavité renferme une masse d'un brun grisâtre, mélangée d'un liquide puriforme ; cette masse équivalant à 2 ou 3 cuillerées à soupe, n'est pas homogène et renferme des grains de volume inégal, c'est comme un mortier brunâtre ; à peu de distance, mais toujours dans la partie inférieure, là où on sentait des parties plus dures qui m'avaient fait diagnostiquer un fibrolipome, je trouve une seconde cavité moins grande renfermant un liquide ressemblant plus à du pus, moins grisâtre et un mortier également moins foncé. Tout autour de ces deux cavités principales se trouvent des îlots au nombre de 5 ou 6 variant du volume d'un gros pois à celui d'une petite cerise ; ces îlots, en général parfaitement ronds, renferment une substance blanc jaunâtre, brillante, comme feuilletée ; le couteau qui fend ces îlots fait éprouver une sensation de résistance calcaire.

Dans un de ces îlots, un des plus grands, la substance solide est accompagnée d'une petite quantité de liquide huileux. Ces îlots, aussi bien que les grandes cavités, sont circonscrits par

une membrane d'autant plus épaisse que les îlots sont plus grands. Cette paroi, dure à la coupe comme un cartilage encroûté de substance calcaire, est d'un blanc gris, comme demi-transparente.

Les petits îlots sont complètement ronds, les grandes cavités ont des contours festonnés comme si elles résultaient de la réunion de plusieurs cavités.

Tous ces îlots et toutes ces cavités sont voisins les uns des autres et siègent dans la partie inférieure de la tumeur, c'est-à-dire à une grande distance des deux escarres, à trois travers de doigt au moins. En ouvrant la tumeur au niveau des deux escarres je trouve qu'elles communiquent avec une cavité creusée dans la tumeur, analogue aux précédentes, encore tapissée en partie par une membrane dure, demi-transparente, en partie transformée par une couche de granulations; cette cavité a probablement la même origine que celles de la partie inférieure de la tumeur.

A la partie supérieure, au-dessus du lipome, on remarquait sur la peau une sorte de petit ombilic où la peau s'enfonçait; le fragment de peau a été enlevé et remis au Dr A. Mayor ainsi que des fragments de la tumeur.

Le magma brunâtre de la grande cavité, examiné, contenait de nombreux micrococques.

17 soir. T. 38°,3. Vomissements assez répétés, peu d'appétit; douleurs dans la plaie, sensation de brûlure.

18 matin. 38°,5. Même sensation, pouls assez rapide, pas d'appétit. Soir : 38°,8.

19. Pansement, à peine d'écoulement; la plaie et son voisinage présentent une coloration d'un rouge vif; la sensation de brûlure persiste, le ganglion inguinal n'est plus douloureux et paraît un peu moins gros. Soir : 38°,3.

21. Pansement, moins de rougeur des parties; suppuration par le drain; les bords de la plaie sont en partie désunis et coupés par le fil. Soir : 38°,3.

22. La malade se sent beaucoup mieux.

23. 37°,5. Constipation, Hunyadi,

24. 37°,5. Hunyadi, la purgation de la veille n'ayant rien amené. Selles. Pansement; suppuration pas très abondante. Il n'y a plus de rougeur nulle part.

27. Pansement; suppuration diminuée; belles granulations.

29. Pansement : j'enlève les fils : la malade quitte la clinique. Elle vient se faire panser le 31 décembre : son état est alors très bon.

7 janvier. La malade a eu ses règles, et n'est pas revenue depuis huit jours; suppuration très peu abondante; plaie en grande partie fermée. Pansement au sparadrap et ouate.

24 janvier. La malade est tout à fait guérie. J.-L. R.

Le tissu qui constitue la tumeur dans celles de ses parties qui ont conservé l'aspect normal, n'offre rien de spécial. C'est un tissu graisseux, un amas de cellules adipeuses, traversé par quelques bandelettes fibreuses plus ou moins fines, et parcouru par des vaisseaux peu nombreux.

Mais l'intérêt de la tumeur consiste dans la présence des petites cavités kystiques qui la parsèment.

De ces cavités, les unes sont remplies d'un magma blanc brillant plus ou moins homogène, les autres contiennent une bouillie brunâtre, sorte de pus sanieux.

I. — Les premières, c'est-à-dire celles qui n'ont pas été atteintes par l'inflammation accidentelle de la tumeur, offrent, au microscope, les caractères suivants :

Leur paroi complète, ferme, assez épaisse, présente, à la coupe, l'aspect histologique du fibrome cornéen. Elle est composée de lames de tissu conjonctif, parallèles et serrées, entre lesquelles se voient çà et là quelques rares cellules plates. Ces cellules renferment, dans leur protoplasme, de fines gouttelettes graisseuses, particularité que l'action de l'acide osmique met en lumière d'une façon frappante. Çà et là, l'une d'elles se trouve transformée en un véritable corps granuleux.

Dans la paroi même, les vaisseaux sont infiniment rares. Une seule d'entre les coupes qui portent sur ces petites coques fibreuses, montre un vaisseau à paroi simple, qui semble creusé dans la masse conjonctive, et dont le calibre est fort minime.

Sur la face externe de cette coque, vient s'appuyer le tissu même du lipome, ses cellules adipeuses et le léger stroma conjonctif qui les soutient.

Sur sa face interne au contraire, repose le magma blanchâtre dont j'ai parlé, magma formé de matières grasses amorphes ou cristallines, et parfois de sels calcaires. Après action des réactifs, et par dissociation, on retrouve, dans ce magma,

des débris appartenant manifestement à des cellules adipeuses altérées.

La dissociation, après dissolution des matières grasses par l'éther, ne m'a pas montré autre chose en fait d'éléments figurés. Je note spécialement l'absence de tout débris pouvant provenir d'un parasite, et, particulièrement, de tout crochet de ver cystique.

II. — Les kystes dont le contenu est d'aspect sanieux, offrent les particularités suivantes dans leur aspect microscopique :

Quant à leurs parois, au premier abord elles semblent identiques à celles que je viens de décrire. Mais leurs couches internes présentent deux modifications importantes de leur structure :

1° De nombreux corps cellulaires les infiltrent, en formant, à la face interne du kyste, une couche d'une certaine épaisseur. Ces corps cellulaires irréguliers, granuleux, mal colorés, sont d'un volume peu considérable, et semblent n'être autre chose que des globules de pus.

2° Des capillaires volumineux parcourent ces couches internes, assez nombreux pour que, sur chaque coupe, on en rencontre quelques-uns, et que le contraste soit frappant avec la pauvreté vasculaire des parois kystiques non enflammées. Sur l'une des préparations, un vaisseau s'est rompu et a déversé, dans le kyste, ses globules, qui forment un amas considérable accolé à la paroi.

En un mot, il y a là des phénomènes d'irritation, et ces phénomènes sont accompagnés d'un changement dans la nature du contenu du kyste, qui se compose, — avec les matières grasses amorphes et cristallines, — de globules sanguins plus ou moins altérés, de corps cellulaires irréguliers et granuleux, et de nombreux microcoques.

III. — La peau, au voisinage des foyers de suppuration, montre, dans l'épaisseur des papilles, spécialement autour de leurs vaisseaux centraux, des amas de cellules embryonnaires.

D'autre part, dans la profondeur, on la voit envahie par les grosses cellules adipeuses de la tumeur, qui s'infiltrent peu à peu entre les faisceaux conjonctifs du derme et les dissocient. En certaines régions par conséquent, la peau se confond avec le néoplasme sous-jacent, et c'est à cette particularité qu'il faut attribuer l'existence de la petite dépression constatée à l'œil nu en un point de la tumeur.

Les autres modifications que j'ai décrites dans la peau ne sont que des traces de l'inflammation qu'on y reconnaissait à l'œil nu.

Ce qui constitue le caractère spécial de cette tumeur, ce n'est point tant la suppuration, relativement fréquente dans les lipomes, que la présence dans son sein de ces petits kystes remplis de matières grasses modifiées, et dont la nature et l'origine me semblent fort difficiles à préciser.

Ce que l'on peut affirmer, d'après leur structure et leur contenu, c'est qu'ils ne sont point de nature parasitaire. Mais que sont-ils alors ?

J'ai consulté en vain à ce sujet les traités classiques de Virchow, de Billroth, de Cornil et Ranvier, de Lancereaux, l'article *lipome* du dictionnaire encyclopédique. — La seule chose que l'on y rencontre c'est que, cette disposition en coque fibreuse enkystant une masse de matières grasses modifiées, est celle qui caractérise les lipomes épiploïques détachés de leur point d'implantation, et devenus libres dans la cavité péritonéale. — Chacun de nos petits kystes représente donc un lipome libre intrapéritonéal, c'est-à-dire une tumeur adipeuse dont la nutrition ne peut plus se faire autrement que par imbibition. Or l'imbibition est le procédé de nutrition des infarctus simples. Nos petits kystes ne seraient-ils peut-être que des *infarctus ?*

Resterait à expliquer pourquoi cet accident, assez rare dans les lipomes pour qu'il ne soit point mentionné dans les principaux traités classiques, s'est produit dans le cas qui nous occupe, et quelle est la pathogénie de ces infarctus.

Enfin pourquoi la suppuration, développée en un point de la tumeur, s'est-elle aussi portée sur certains d'entre ces petits kystes, laissant entre le foyer principal et ces foyers secondaires des intervalles de tissu adipeux parfaitement sain ? En réalité c'est un phénomène qui n'a rien d'extrêmement anormal. On se rappelle en effet que les infarctus, aussi bien que certaines régions où la circulation est accidentellement modifiée, sont des lieux d'élection pour les accidents de suppuration. C'est ainsi que, dans les cas d'infection puerpérale, on rencontre, assez fréquemment, du pus dans le sein de petits fibromes utérins interstitiels sans importance par eux-mêmes. Je pourrais multiplier les exemples de ce genre, mais cela me paraît fort inutile. Ils sont présents à la mémoire de chacun.

A. M.

N° 5. — Abcès ossifluent a grains riziformes. Nature tuberculeuse de ces grains.

Serge P....., 11 ans.

S. P. a été bien portant dans son enfance. Il a subi le 19 janvier 1885 la résection de la hanche droite à Zurich et a été opéré par le Dr Kaufmann ; la maladie avait débuté sans cause connue, sans traumatisme, par des douleurs dans le genou, prises d'abord pour du rhumatisme. En 1883, le Dr Kaufmann diagnostique la coxalgie et la traite d'abord par le repos simple et par l'appareil de Taylor ; au mois de décembre 1884 on commença le traitement par l'extension, mais il survint alors de violentes douleurs, et une subluxation se produisit de sorte que le Dr Kaufmann proposa et pratiqua la résection ; les lésions osseuses étaient, paraît-il, déjà très avancées.

Les suites de l'opération furent bonnes, mais il resta à la partie inférieure de l'incision une petite fistule qui ne se ferma jamais complètement, et ne se cicatrisait en apparence que pour se rouvrir bientôt après. — L'enfant marche néanmoins sans douleurs depuis le mois de juin 1885. — Au mois de septembre 1886, il vient à Genève avec sa mère et peu après on voit se développer vers la partie supérieure de la cicatrice une grosseur qui augmente peu à peu et finalement s'ouvre spontanément le 1er octobre ; il en sort un peu de pus clair, mais en pressant sur la poche on en fait sourdre par la petite ouverture des grains riziformes, losangiques en forme de pepins de melon, aplatis.

Le 2 octobre, cet enfant nous est présenté par son oncle le Dr Œlznitz, alors étudiant en médecine ; nous trouvons en effet une très petite ouverture ayant l'aspect d'une fistule fongueuse ; en pressant dans le voisinage nous faisons sourdre un à un les grains en question.

Nous devions agrandir l'ouverture le lendemain, mais, comme l'enfant est pris d'une légère bronchite, l'opération est retardée ; elle est pratiquée le 6 octobre à notre clinique particulière. Depuis la veille la cuisse s'est brusquement placée en adduction et flexion très accusée, en même temps qu'une vive douleur se manifestait.

Anesthésie. — Incision sur la fistule et la cicatrice ; on tombe

dans une cavité tapissée par une membrane fongueuse, contenant des grains riziformes ; plusieurs d'entre eux sont appendus à la membrane par un pédicule mince comme un fil. Je cure la cavité et arrive sur l'extrémité du fémur qui est à nu dans une petite étendue ; je la racle avec la curette et cautérise au thermocautère. Pansement : tamponnement à la gaze iodoformée, ouate, gutta-percha et bande. — Je remets le membre le lendemain dans l'extension continue avec des poids.

La marche de la plaie est bonne ; elle se comble assez rapidement, et à mon retour de Paris, le 26 octobre, je trouve la cicatrisation très avancée.

Dans le courant de novembre, une fistulette se rouvre au point où il en existait une après l'opération, puis les restes de mon incision qui avaient aussi présenté un petit orifice fistuleux, prennent un aspect fongueux ; les deux fistules sont très petites du reste. — Le 6 et le 12 décembre, cautérisations au thermocautère. — L'enfant marche depuis une quinzaine de jours sans douleurs, la position du membre s'est tout à fait rectifiée, on continue l'extension la nuit avec une guêtre de cuir.

20 décembre 1886. La fistule est plutôt agrandie, toujours d'aspect fongueux ; thermocautère et compresses d'eau salée.

27 décembre. Un petit séquestre blanc s'élimine par la plaie.

3 janvier 1887. Malgré l'élimination, la plaie n'a pas fait de progrès.

Dans le courant de janvier la fistule se rétrécit peu à peu.

31 janvier. La plaie est couverte d'une croûte sèche, je n'y touche pas ; l'ancienne fistule est fermée, mais il y a manifestement une goutte de pus sous l'épiderme.

7 février. La croûte est tombée, il s'en est reformé une sous laquelle est une petite surface ulcérée. — Thermocautère. — Une goutte de pus à l'ancienne fistule.

Le 7 mars je commence des injections de liqueur de Villatte qui sont faites tous les deux ou trois jours ; sous leur influence, la plaie diminue rapidement d'étendue. Ce traitement est continué jusqu'en mai.

9 mai. Je constate la guérison de la plaie ; cicatrice bien organisée, blanche, enfoncée ; le petit pertuis fistuleux ancien est aussi fermé et paraît l'être définitivement. L'enfant est tombé sur les genoux il y a quelques jours et souffre de son membre, je ne constate rien, mais je le remets à l'extension continue nuit et jour.

Les douleurs persistent, assez vives par moments, très violentes le 17; le 19 un petit abcès à fond grisâtre s'est ouvert au point où aboutissait l'ancienne fistule et le soulagement a été complet.

22 mai. Croûte au niveau de la fistule, la cicatrice de l'abcès à grains riziformes reste solide; de ce côté la guérison paraît assurée. L'enfant ressent encore quelques douleurs dans le membre, mais elles sont de plus en plus rares et de plus en plus faibles et l'attitude reste bonne. J.-L. R.

Les petits corps libres que j'ai eu à examiner sont composés de tissu conjonctif aux diverses périodes de son développement. Ils sont incomplètement enveloppés d'une coque plus ou moins épaisse que leur forme une matière analogue à la fibrine, et sont parsemés de nombreux tubercules miliaires.

I. — Le tissu fondamental varie d'aspect suivant les régions que l'on considère. Comme je l'ai dit, on peut y suivre, en quelque sorte, les diverses étapes du développement du tissu conjonctif. Ici, par exemple, on rencontre un amas de cellules arrondies, embryonnaires, serrées les unes contre les autres, séparées à peine par une légère trame intercellulaire qui n'apparaît, du reste, que dans certaines préparations où les éléments figurés ont été chassés accidentellement en certains points. — Ailleurs les cellules s'allongent, deviennent fusiformes, se juxtaposent sous forme de faisceaux. — Puis l'importance de la substance intercellulaire s'accroît; elle dissocie les cellules dont les prolongements deviennent ainsi plus apparents. — Tantôt cette substance intercellulaire reste incolore et le tissu garde l'aspect muqueux; tantôt elle se colore plus ou moins vivement en rose; enfin on la voit, parfois, transformée en travées plus solides et même en véritables fibres conjonctives.

Des vaisseaux, assez nombreux, parcourent ce tissu fondamental et, suivant les régions qu'ils traversent, leurs parois se rapprochent plus ou moins de l'état embryonnaire. — Dans certains des corps libres que j'ai étudiés, ces vaisseaux sont entièrement vides, ou plutôt ne renferment plus que des débris de globules; ils tendent à s'oblitérer par tuméfaction de leurs éléments endothéliaux, autour desquels s'infiltre une matière gélatiniforme. — Ailleurs les globules sont encore parfaitement dis-

tincts, quoique un peu pâles. Le nombre des globules blancs est alors relativement considérable.

Chez l'un des corps examinés, dans une région qui semblait n'être qu'un reste de pédicule, se retrouvait une véritable artériole munie de ses fibres musculaires lisses.

II. — Telle est la structure fondamentale de ces grains organiques. Mais, au milieu de ce tissu conjonctif variable d'aspect, certaines modifications se rencontrent, qui méritent une mention spéciale.

En certains points, d'abord, des *hémorragies* se sont produites. On en retrouve les traces sous forme d'amas de matières colorantes, ou même de nappes d'hématies plus ou moins altérées.

Ailleurs, les éléments cellulaires du tissu conjonctif ont subi la *dégénérescence granulo-graisseuse:* ils ne se colorent plus que fort mal par les réactifs. Cet état appartient exclusivement à certains points voisins de la surface.

C'est également dans les régions superficielles qu'on rencontre parfois des éléments arrondis granuleux, mal colorés, *véritables globules de pus*, serrés les uns contre les autres et occupant en masses plus ou moins considérables les bords de la coupe.

Ces bords, eux-mêmes, sont tantôt libres, tantôt recouverts d'une couche, variable d'épaisseur, d'une matière homogène, réfringente, colorée en rose vif par le picrocarmin. Elle se présente tantôt en amas mamelonnés, tantôt en lames plus ou moins régulièrement parallèles.

Mais, ce qui constitue le caractère le plus saillant de ces productions, c'est la présence, dans leur sein, de nombreux *tubercules élémentaires,* offrant leurs caractères typiques : amas de cellules épithéloïdes en un point duquel se rencontre la cellule géante, et que sertit une zone d'éléments conjonctifs sphériques ou allongés, colorés en rose vif par le réactif. — Tantôt ces follicules tuberculeux sont isolés, tantôt ils sont agminés au nombre de deux ou trois. Mais toujours ils sont d'une netteté et d'une pureté remarquables.

En résumé nous nous sommes trouvé vis-à-vis de *véritables bourgeons charnus tuberculeux* détachés de leur point d'implantation depuis un temps variable, temps que l'on peut calculer en quelque sorte par l'état d'altération plus ou

moins avancé des globules sanguins contenus dans leurs vaisseaux. A. M.

Plusieurs auteurs avaient déjà signalé la nature tuberculeuse des kystes à grains riziformes, ou tout au moins les liens de parenté qui existent entre les synovites à grains et les synovites fongueuses ; mais ce sont surtout Kœnig[1] en Allemagne, Nicaise, Poulet et Vaillard[2] en France qui ont contribué à faire admettre la nature tuberculeuse des synovites à grains ; Kœnig signale la présence possible des grains riziformes dans cette forme de tuberculose articulaire à laquelle il donne le nom d'*hydrops articulationis tuberculosus;* les trois auteurs français démontrent, à l'aide d'une observation d'hygroma, de trois observations de synovites tendineuses à grains riziformes, et d'examens histologiques complets, la nature tuberculeuse de l'affection ; dans les trois cas dans lesquels l'examen microscopique a été fait, les parois de la poche contenant les grains étaient plus ou moins farcies de granulations tuberculeuses, et l'on y rencontrait le bacille de Koch. Dès lors les observations cliniques et les examens microscopiques n'ont fait que confirmer cette opinion; il est donc assez généralement admis aujourd'hui que les synovites tendineuses ou articulaires à grains riziformes sont en réalité des synovites tuberculeuses et que la nature des hygromas à grains riziformes est, elle aussi, tuberculeuse.

Dans le cas de mon jeune malade, nous avons bien des grains riziformes contenus dans une poche à parois fongueuses, mais il ne paraît pas qu'il s'agisse d'une synovite ; on pourrait se demander, il est vrai, si cette poche n'avait pas pour origine la bourse séreuse trochantérienne; le Dr Oelznitz s'est adressé pour élucider cette question au Dr Kaufmann qui avait opéré le malade; celui-ci lui a répondu qu'il avait fait dans ce cas une résection sous-trochantérienne et que même, la diaphyse s'étant trouvée malade, il avait dû en enlever une partie ; la plaie n'a pas été suturée et on a fait un pansement ouvert ; il n'est guère admissible dans ces conditions que le foyer à grains riziformes ait eu pour origine la bourse en question. D'ailleurs une fois

[1] Fr. Kœnig, Die Tuberculose des Knochen und Gelenke, Berlin, 1884, p. 17.

[2] Nicaise, Poulet et Vaillard, Nature tuberculeuse des hygromas et des synovites tendineuses a grains riziformes. *Revue de chirurgie,* 1885, n° 8.

l'incision faite, la cavité évacuée, j'ai senti au fond de celle-ci l'extrémité du fémur à nu et malade dans une petite étendue ; il semble bien que l'origine de la poche à grains doit être attribuée à un petit foyer de tuberculose osseuse ; cette poche se trouvait avec la lésion osseuse dans les mêmes rapports qu'un abcès ossifluent.

La poche était du reste tapissée par une couche de tissus ayant à l'œil nu toutes les apparences du tissu fongueux, se laissant comme lui détacher par lambeaux avec la curette, seulement, au lieu de pus ou de liquide puriforme, c'étaient les grains riziformes qui la remplissaient ; comme dans l'observation d'hygroma de Nicaise, ces grains formaient même à eux seuls tout le contenu, au moins au moment de l'opération.

Les grains riziformes ont été considérés tantôt comme des produits de coagulation de la fibrine épanchée par suite d'une hémorragie ou d'une inflammation exsudative, tantôt comme le résultat d'un bourgeonnement actif de la paroi ; enfin, Nicaise, Poulet et Vaillard pensent que les grains riziformes sont formés par l'enroulement de lambeaux nécrosés (nécrose de coagulation) et détachés de la surface du kyste.

Dans notre cas c'est la seconde théorie que l'on doit admettre ; déjà en vidant la cavité de ces grains nous avons constaté très nettement qu'un certain nombre d'entre eux étaient pédiculés et rattachés à la membrane fongueuse ; ce ne sont donc ni des caillots fibrineux, ni des lamelles détachées et enroulées ; leur structure montre du reste que leur constitution est beaucoup plus compliquée ; ce sont, dit M. Mayor, de véritables bourgeons charnus tuberculeux : tissu conjonctif plus ou moins embryonnaire ou plus ou moins adulte, vaisseaux perméables ou oblitérés, enfin nombreux follicules tuberculeux isolés ou agminés ; l'on peut en quelque sorte juger de l'époque où les grains, produits de la membrane fongueuse, s'en sont détachés par les altérations plus ou moins profondes qu'ils ont subies par le fait de l'oblitération de leurs vaisseaux et de la dégénérescence granulo-graisseuse. Il faut noter la présence ici bien constatée de follicules tuberculeux dans les grains riziformes eux-mêmes. Nicaise, Poulet et Vaillard disent qu'ils ont cru reconnaître les traces de follicules tuberculeux englobés au milieu des faisceaux enroulés ; dans notre fait le soupçon se change en certitude, et non seulement l'origine, mais la nature tuberculeuse de ces produits, est démontrée pour ce cas. Enfin,

ce qui donne un intérêt particulier à cette observation, c'est qu'ici la cavité fongueuse à grains riziformes paraît avoir pour origine l'os, et qu'elle s'est développée absolument comme un abcès ossifluent en relation avec un foyer de tuberculose osseuse. J.-L. R.

Appendices congénitaux de la région auriculaire et du cou (fibrochondrômes branchiaux de Lannelongue).

N° 6. — Couprian, Gaston, né en février 1884 nous a été présenté à l'âge d'environ six mois au dispensaire du professeur D'Espine ; sa mère désirait consulter pour de petites grosseurs congénitales siégeant à l'oreille gauche, à la joue et au cou.

Au cou l'on trouvait à gauche, dans la région correspondant au bord interne du sternomastoïdien, à la hauteur du bord inférieur du cartilage thyroïde une tumeur saillante formée d'un petit pédicule bifurqué à son extrémité ; les deux portions de la bifurcation divergent l'une de l'autre à angle très obtus ; l'ensemble de la production est rigide, reprend sa place lorsqu'on l'infléchit ; cutanée en apparence à la vue elle contient dans son intérieur une sorte de squelette dur et élastique donnant la sensation d'une mince tige cartilagineuse ; la peau qui la recouvre est normale ; la tige centrale paraît se prolonger dans les tissus sous-cutanés du cou, mais elle se perd sans que l'on puisse se rendre compte de la profondeur de cette sorte de racine.

A l'oreille gauche on trouve deux petites saillies dressées également, siégeant l'une immédiatement en avant, l'autre en avant et au-dessus du tragus.

Enfin au milieu de la joue gauche, un peu au-dessous d'une ligne qui irait du tragus à la commissure labiale se trouve une petite tumeur hémisphérique un peu aplatie, du volume d'un pois, mollasse, circonscrite en avant par un petit sillon, et adhérente par sa base avec les tissus sous-cutanés dans lesquels elle paraît se prolonger.

J'enlève quelques jours après les deux tumeurs de l'oreille et celle du cou ; celle-ci contient dans son centre une colonnette d'apparence cartilagineuse, qui plonge assez profondément dans le cou et une partie a été laissée ; la guérison se fit sans incident, et les tumeurs enlevées furent remises au Dr Mayor.

J'ai recherché cet enfant et ai pu le revoir dernièrement ; les cicatrices de l'oreille sont à peine visibles ; celle du cou est plus apparente et on sent encore à son niveau un petit corps dur, donnant la sensation du cartilage, qui se perd dans les parties profondes.

La mère interrogée me répond que les différentes grosseurs qu'avait son enfant existaient à sa naissance, qu'elle n'avaient pas augmenté de volume. Elle ne connaît aucun exemple de vice de conformation dans sa famille, ses deux autres enfants n'en présentent aucun, non plus que son mari. La mère de son mari a, d'après elle, vers la racine du nez, entre celle-ci et l'angle interne de l'œil droit une grosseur un peu rougeâtre et congénitale ; elle n'habite pas Genève et je n'ai pu la voir.

Le père de l'enfant Couprian avait 30 ans et la mère 31 au moment de la naissance du petit Gaston.

N° 7. — Thérèse Gaud, âgée de un mois, nous est envoyée par une sage-femme le 24 mai 1887.

Cet enfant est née de parents bien conformés; le père a 29 ans, la mère 19; ni l'un, ni l'autre ne connaissent d'exemples de difformités dans leur famille. L'enfant présente à l'oreille droite une petite grosseur allongée (2*a*), longue de neuf

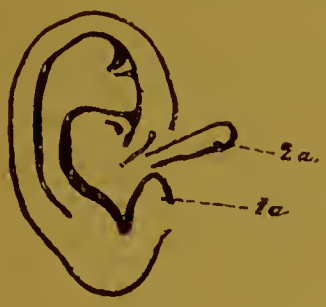

Fig. 1.

Fig. 2.

millimètres, cylindrique et légèrement renflée à son extrémité libre; elle s'implante juste au-dessus du tragus par un pédicule de la même épaisseur que son corps; cette petite tumeur est dressée, et un peu inclinée vers la joue ; on peut la fléchir facilement, mais, dès qu'on l'abandonne à elle-même, elle reprend sa position.

La peau qui la recouvre est fine, analogue à la peau des parties voisines; elle est recouverte de poils follets, ceux-ci plus abondants à son extrémité libre y forment un petit bouquet; on sent en palpant la petite production qu'elle renferme dans son intérieur comme une petite tige résistante, qui ne paraît absente qu'au voisinage de l'extrémité libre, tandis qu'au contraire elle paraît plonger dans les tissus sous-cutanés au niveau du pédicule; elle ne paraît pas se continuer avec les cartilages de l'oreille.

L'oreille est du reste normalement conformée, sauf au niveau du tragus; celui-ci (1 *a*) paraît incomplètement développé à son bord supérieur; sa hauteur verticale paraît diminuée, et l'intervalle qui sépare son bord supérieur de l'hélix augmenté; c'est dans cet intervalle, à une petite distance du tragus et de l'hélix, que s'insère la tumeur. On n'aperçoit aucune anomalie du côté de la joue.

L'oreille gauche présente, exactement au même point, une toute petite tumeur (2 *b*), évidemment de même nature, le tragus (1 *b*) présente la même conformation qu'à droite, et c'est au-dessus de son bord supérieur que l'on voit un petit relief arrondi, du volume d'un grain de blé.

La mère nous dit que la tumeur de droite s'est légèrement accrue depuis la naissance; elle désire la voir enlever à son enfant.

Je circonscris son petit pédicule par deux petites incisions et le sectionne; au moment de placer un point de suture sur la petite plaie, on aperçoit au centre de celle-ci un corps blanc, qui n'est autre que la tige centrale qui plonge au-dessous de la peau; on la saisit avec une pince et l'excise à 2^{mm} plus bas, elle semble se prolonger plus loin. Un point de suture et collodion. Les fils sont enlevés le 27, la petite plaie est guérie.

Examinée à l'œil nu la tumeur présente au niveau du pédicule, une petite tige blanche de 1^{mm} à peu près de diamètre, de la consistance du cartilage, et qui fait une saillie prononcée sur la coupe, à cause de la rétraction des téguments. La pièce est remise à M. A. Mayor. J.-L. R.

L'anatomie de ces petites productions est identique dans les deux cas (n°s 6 et 7). Elle peut se décrire en quelques mots.

Le centre de la tumeur est occupé par une tige cartilagineuse

enveloppée d'un périchondre et recouverte successivement par le tissu adipeux sous-dermique, par le derme avec ses dépendances, et par l'épiderme.

A. La tige centrale est constituée par du cartilage réticulé, c'est-à-dire du cartilage dans lequel la subtance fondamentale est remplacée en grande partie par des trousseaux de fibres élastiques entrecroisés en divers sens. Cette structure est donc semblable à celle des cartilages du pavillon de l'oreille, de la trompe d'Eustache.

B. Ce cylindre cartilagineux est entouré d'un périchondre à lames fibreuses parallèles, semées de cellules plates en séries. Par sa face externe ce périchondre se transforme graduellement en un tissu conjonctif serré où se rencontrent des fibres élastiques et que parcourent des artérioles, des veinules, de petits troncs nerveux. Les faisceaux conjonctifs se dirigent vers le derme, mais en se subdivisant et s'anastomosant de façon à dessiner des logettes plus ou moins régulières que remplissent de belles cellules adipeuses soutenues par quelques fibrilles conjonctives. Ainsi se trouve formé un véritable tissu adipeux sous-dermique, auquel fait suite le derme proprement dit, avec sa structure classique, ses papilles, ses glandes sudoripares, ses appareils pilosébacés en nombre relativement considérable. Cette peau est innervée et irriguée abondamment par des ramuscules nerveux et vasculaires émanés des troncs qui parcourent les couches conjonctives profondes (Voir la planche, figures 1, 2 et 3).

A. M.

Lorsque je communiquai les deux cas précédents à la Société médicale de Genève, le Dr Léon Gautier eut l'obligeance de m'indiquer une famille dont plusieurs enfants présentent des difformités analogues et dont voici l'histoire.

La famille M. se compose du père, de la mère, et de trois enfants; mais il y en a eu deux autres morts en bas âge.

Le père, âgé de 35 ans, ne connaît pas de cas de difformités dans sa famille, mais lui-même présente au côté droit de la poitrine un mamelon surnuméraire avec aréole brune bien marquée, de dimension moindre que le mamelon normal et situé à trois travers de doigt au-dessous et un peu en dedans de celui-ci.

La mère est bien conformée; elle a 30 ans.

Passons aux enfants :

N° 8. — 1° Henriette M. est née le 24 janvier 1880; elle ne présente pas d'autre difformité qu'une petite grosseur (3 *a*) en avant de l'oreille gauche; elle n'a guère que le volume d'une forte tête d'épingle et forme un bouton arrondi, de consistance

Fig. 3.

molle, sans aucun squelette intérieur; il s'implante à un demi-centimètre environ en avant du tragus; pour être plus exact, le tragus paraît incomplet par en haut; l'espace qui le sépare de la racine de l'hélix est plus large que d'habitude, c'est à un niveau correspondant à cet espace qu'est logé le petit bouton.

L'oreille droite est normale.

2° Un garçon mort en bas âge ne présentant aucune difformité à l'oreille.

3° Louise-Marie M., née le 19 mai 1881, ne présentant rien non plus.

4° Johannès Marie M., né le 27 mars 1884, mort en bas âge, avait aux deux oreilles des grosseurs semblables à celle de Henriette.

N° 9. — 5° Antoine M., né le 29 août 1885. Celui-ci, sain du reste et sans autre difformité, présente à l'oreille gauche une grosseur (4 *a*), allongée, en forme de baguette de tambour un peu renflée à son extrémité; elle s'insère en avant du sillon de séparation du tragus et de l'hélix, à un demi-centimètre à peu près; le tragus est incomplètement développé en hauteur; la petite tumeur a plus d'un centimètre de longueur; elle me rap-

pelle au premier abord absolument celle de la petite Gaud, mais un examen plus attentif me montre qu'elle en diffère ; la tumeur est, il est vrai, dressée et se dirige obliquement au plan de la joue, faisant saillie, mais si son pédicule est droit l'extrémité renflée retombe légèrement par son poids, décrivant une

Fig. 4.

courbe à convexité regardant en haut ; la palpation m'apprend la raison de ce fait ; sous la peau fine et normale, le doigt ne rencontre que des parties molles, il n'y a pas trace appréciable de cette tige cartilaginense centrale signalée dans les autres cas analogues et dont la présence est facile à reconnaître. Il manque, il est vrai, la sanction d'un examen direct, mais si j'en juge par mes autres observations, je ne crois pas qu'il puisse y avoir erreur.

Voici enfin une observation que je viens de recueillir pendant les vacances :

N° 10. — Philibert Ch., 30 ans, garçon de café, Dauphinois.

Ph. ne connaît chez ses proches parents pas plus que chez ses parents éloignés aucun exemple de difformité congénitale de quelque espèce que ce soit. Son père, sa mère, ses quatre frères et ses deux sœurs sont tous parfaitement bien conformés, aucun d'eux ne présente rien d'analogue à ce qu'il a lui-même aux oreilles.

C'est en effet aux deux oreilles qu'il présente une difformité congénitale, beaucoup plus marquée du reste à droite qu'à

gauche. A gauche c'est une simple petite proéminence acuminée qui s'élève sur le tragus, elle n'a pas plus de quelques millimètres de saillie, mais malgré son petit volume elle attire l'attention par sa coloration ; au niveau de son point culminant le tissu cartilagineux transparaît à travers la peau mince et tendue et forme ainsi un point d'un blanc vif qui tranche sur les parties voisines.

L'oreille droite est beaucoup plus difforme ; elle est ornée de deux saillies : l'une arrondie du volume d'un gros pois, rosée, siège à la surface du tragus lui-même ; elle est de consistance assez molle et ne renferme évidemment pas dans son intérieur de squelette cartilagineux ; l'autre a la forme d'une sorte de corne allongée d'arrière en avant, libre dans sa moitié antérieure qui est à peu près cylindrique et se termine par une sorte de bouton légèrement renflé ; la moitié postérieure n'est pas libre, elle fait simplement à la surface de la peau un relief très marqué ; sa direction figure une courbe légèrement convexe en haut et elle se termine au niveau de la racine du cartilage de l'hélix avec lequel elle paraît se confondre ; en somme la production dans son entier figure une corne saillante en avant et libre, de un centimètre et à quelques millimètres de longueur, rattachée elle-même à l'oreille par un pédicule adhérent de la même longueur. Cette production paraît formée d'un revêtement cutané, mince, rosé, hérissé de quelques poils follets et d'un squelette cartilagineux ; au niveau du pédicule le cartilage paraît avoir la forme d'une sorte de lame tranchante en haut, rattachée au cartilage de l'hélix vers sa racine ; dans la partie libre le cartilage semble avoir la forme d'une petite colonnette ; elle suffit pour maintenir la petite tumeur dans une position rectiligne et fixe ; si l'on recourbe la petite corne, par en bas par exemple, elle se redresse immédiatement.

Enfin du même côté droit, sur la partie antérieure et inférieure de la joue, un peu en dehors et au-dessous de la commissure labiale on remarque un petit bouton surmonté d'un bouquet de gros poils.

Ph... ne présente du reste aucune autre difformité. A plusieurs reprises on lui a proposé de lui enlever sa grosseur de l'oreille droite, mais elle ne le gêne en aucune façon et ne grossit pas ; elle n'a subi, à ce qu'il croit, dans son enfance qu'un développement en rapport avec celui des autres parties normales de la face.

Comme chez les autres sujets que j'ai observés le tragus paraît incomplètement développé; au lieu de n'être séparé de la racine de l'hélix que par un étroit sillon, son bord supérieur en est beaucoup plus distant que d'habitude; c'est cet espace libre qui est occupé par le pédicule de la petite tumeur congénitale.

Les petites tumeurs congénitales que présentaient les sujets des observations précédentes ne sont pas communes, sans que pourtant leur rareté soit extrême; Lannelongue qui les a décrites d'abord sous le nom d'appendices congénitaux de la face[1], puis sous celui de fibrochondrômes branchiaux[2], en publie 12 observations, et on voit qu'en peu de temps j'ai pu en voir 5 cas.

La première fois que j'ai rencontré des tumeurs de ce genre, je ne savais absolument pas à quoi j'avais affaire; j'avais vu depuis, dans le traité de Lannelongue, les figures qui illustrent le texte, et lorsque j'ai été consulté pour le second cas, la ressemblance avec ces figures était telle, les caractères de la tumeur étaient si bien ceux décrits par Lannelongue que l'hésitation était impossible. Lorsque j'ai communiqué mes deux observations à la Société médicale de Genève, le docteur Léon Gautier a eu l'obligeance de m'indiquer la famille M.; enfin à Uriage, où j'avais emporté mes notes pour cet article, la chance a voulu que le garçon de restaurant qui me servait présentât un bel échantillon de ces tumeurs. Ces productions sont donc probablement plus communes que ne semble l'indiquer le petit nombre de recherches faites à leur sujet. Il faut bien dire aussi que ce sont plutôt des curiosités tératologiques qu'autre chose; la difformité est minime et n'a rien de très choquant, rarement le chirurgien est appelé à intervenir et cela sur le désir des parents.

Mais dans le domaine des anomalies congénitales rien n'est indifférent, aussi est-il bon de faire connaître ces faits dans leurs détails.

Si je résume les caractères des appendices congénitaux de la face que j'ai observés, je les trouve concordant en général avec ceux indiqués par Lannelongue, en différant par quelques points.

[1] *Bulletins et mémoires de la Société de chirurgie de Paris*, tome VIII, 1882, p. 234.

[2] LANNELONGUE et ACHARD, Traité des kystes congénitaux, Paris, 1886, p. 171.

Ces appendices sont toujours congénitaux, de volume médiocre, tantôt sous forme d'un petit bouton, tantôt sous celle d'une petite tige longue de 1 centimètre ou un peu plus, renflée à son extrémité, tantôt sous la forme d'une tige terminée par deux bifurcations divergeant à angle obtus. Ces boutons et appendices revêtus d'une peau normale, quelquefois couverte de poils folets, sont ordinairement durs à l'intérieur, ce qui est dû à la présence d'une sorte de squelette cartilagineux; mais ils peuvent aussi être complètement mous, sans squelette, si j'en juge au moins par l'examen clinique. Lorsqu'un appendice un peu long est muni de sa tige cartilagineuse centrale, il est naturellement dressé, rigide, se courbe sous la pression, mais reprend sa direction quand on l'abandonne; dans le cas contraire la production peut être infléchie par le poids de son extrémité, mais elle présente néanmoins une direction fixe, érigée, moins rectiligne seulement que dans le cas précédent.

La tige cartilagineuse centrale, quand elle existe, paraît plonger plus ou moins profondément dans les tissus voisins, et dans quelques cas se continuer soit avec le cartilage du tragus, soit avec celui de l'hélix; chez l'enfant Couprian, la racine de l'appendice bifurqué plongeait profondément et l'on sent encore aujourd'hui un petit nodule dur, dans les parties molles du cou.

Ces productions ont été observées autour de l'oreille, et particulièrement sur le tragus ou à son voisinage; dans plusieurs de mes cas le tragus paraissait avoir subi un arrêt de développement; sa partie supérieure était avortée, le tragus moins développé en hauteur, le sillon qui le sépare de l'hélix plus large et c'est dans ce sillon que l'appendice prenait racine. Lannelongue en a observé un cas à la face muqueuse de la lèvre; nous en avons vu lui et moi chacun un cas à la partie latérale du cou. Faut-il en séparer de petites tumeurs siégeant sur la ligne médiane du nez décrites par Lannelongue sous le nom de tumeurs dermoïdes lipomateuses de la partie médiane du nez? Ces tumeurs présentaient, dit Lannelongue [1], une grande analogie avec les fibrochondrômes branchiaux, mais elles ne renfermaient pas de cartilage et leur siège excluait la possibilité de leur développement aux dépens des arcs branchiaux. Si l'on

[1] Traité des kystes congénitaux, p. 472.

se reporte à mes observations, on voit qu'à l'oreille aussi l'on peut observer des appendices dépourvus de squelette cartilagineux appréciable à la palpation; comme les appendices nasaux de Lannelongue, celui de Antoine M. était mou, retombait un peu par son poids, mais cependant conservait une direction fixe; en l'absence d'examen histologique je ne puis être affirmatif, cela va sans dire; mon impression est cependant qu'à l'oreille comme au nez le squelette cartilagineux peut manquer; il m'a paru absent dans l'appendice auriculaire d'Antoine M., absent aussi dans l'appendice que j'ai laissé à la joue de l'enfant Couprian.

Le terme de fibrochondrôme ne serait donc pas toujours justifié; le qualificatif branchial l'est-il complètement ? Si les tumeurs du nez sont de même nature que l'appendice auriculaire mou de mon petit malade, elles doivent être probablement aussi de même origine; or les tumeurs du nez ne pouvant provenir de l'arc branchial d'après Lannelongue lui-même, la théorie qui fait dériver les appendices faciaux et cervicaux qui nous occupent d'une anomalie dans le développement des arcs branchiaux, prête le flanc à quelques objections; et c'est en raison de ces difficultés d'interprétation que je préfère employer jusqu'à nouvel ordre, le terme, tout vague qu'il est, d'appendices congénitaux, plutôt que celui de fibrochondrômes branchiaux.

Il s'agit, cela est certain, d'une anomalie congénitale, assez souvent symétrique; quelquefois l'hérédité a été observée, soit que la même anomalie se rencontrât chez l'un des parents de l'enfant, soit que plusieurs enfants de la même famille la présentassent, soit qu'une autre anomalie congénitale existât chez l'un des parents; je ne connais sous ce rapport que le cas de la famille M..., où le père présentait un mamelon surnuméraire.

Enfin ces appendices peuvent coexister avec une atrésie du conduit auditif, un bec de lièvre commissural, etc.; ce sont même ces coïncidences qui ont amené à l'idée du point de départ branchial. Les appendices congénitaux ne paraissent pas se développer d'une façon marquée après la naissance; ou du moins ils ne paraissent que suivre parallèlement le développement des parties voisines, la difformité peu choquante qu'ils constituent ne s'accentue pas.

Il est bien simple du reste d'en débarrasser les porteurs; la petite tige cartilagineuse centrale n'a même pas besoin d'être enlevée en entier; chez mon premier petit opéré on sent encore

dans les parties molles du cou un petit noyau dur, cartilagineux: il ne paraît pas avoir pris de développement depuis l'opération.

J.-L. R.

N° 11. — Hernie crurale non étranglée; cure radicale. (Contribution a la question du siège de l'étranglement, dans les hernies crurales.)

Eh., Elise, 27 ans, tailleuse, de Neukirch (Schaffhouse).

Elise E. vient me demander, au commencement d'avril 1887, de lui faire une opération pour la guérir d'une hernie crurale droite qui l'incommode beaucoup et qu'elle ne peut maintenir avec son bandage. Elle sait que son père est également affecté de hernie et porte un bandage. Elle-même a toujours eu une bonne santé; sauf une fièvre typhoïde qu'elle eut à 17 ans, elle n'a pas souffert d'autres maladies.

C'est entre 19 et 20 ans que sa hernie a apparu; peu de temps auparavant elle avait fait un violent effort pour soulever un char à la grange, et éprouvait depuis une sensation de douleur et de poids dans l'aine droite. Une fois la hernie formée et reconnue, elle ne s'en préoccupa pas d'abord, mais un an après le début, après une course par le froid, la hernie s'étrangla, devint très douloureuse; deux ou trois heures après le début des accidents, un médecin pratiqua la réduction par le taxis et prescrivit le port d'un bandage. Depuis lors il n'y a plus eu d'étranglement complet, mais assez souvent la hernie sort malgré le bandage et la malade est obligée de s'étendre sur son lit pour pouvoir la faire rentrer.

Actuellement la hernie est réduite; je constate facilement la présence au-dessous de l'anneau crural d'une petite grosseur de très minime volume et souple: je sens à ce niveau une très légère impulsion en faisant tousser la malade, mais c'est tout, la hernie reste réduite.

Désirant, avant d'intervenir, me rendre un compte plus exact de la nature de la hernie, je conseille à Elise Eh. de marcher sans son bandage et de me faire appeler dès que sa hernie sera sortie. Le 15 avril, elle me fait demander, la hernie est au dehors depuis peu de temps; néanmoins je trouve une tumeur du volume d'une grosse noix, tendue, dure, douloureuse à la pression; c'est sans contestation une hernie crurale en train de s'étrangler; je la réduis, mais non sans quelque peine.

Comme d'une part la santé générale est bonne, que d'autre part la présence d'une hernie crurale chez une femme est une menace constante d'étranglement, que dans le cas particulier la hernie ne peut être maintenue efficacement par le bandage approprié que porte la malade, je cède facilement à son désir et lui prescris de prendre un bain, de se purger et d'entrer à notre clinique particulière.

Opération le 21 avril 1887. Anesthésie générale par l'éther : la hernie est réduite et on ne peut la faire sortir en faisant tousser la malade ; pendant l'éthérisation, sous l'influence d'efforts de vomissements, on constate une impulsion visible dans la région herniaire ; on peut sentir l'anneau crural de dimensions assez petites, et immédiatement au-dessous de lui une petite tumeur molle, grosse comme une amande, et qui paraît être le sac vide.

Après que la région a été rasée, lavée au savon et à l'acide phénique, je fais une incision verticale de 8 centimètres, un tiers au-dessus de l'arcade de Fallope, deux tiers au-dessous ; j'arrive sur l'aponévrose fémorale qui est parfaitement normale ; au-dessous d'elle se trouve un lacis de filaments blanchâtres, déliés qui paraissent être les lymphatiques ; puis je tombe sur une petite masse de tissu adipeux qui double le sac ; je l'isole très facilement avec le doigt jusqu'à l'anneau ; j'attire alors le tout fortement en bas de la main gauche, tandis que l'index droit déchire peu à peu les adhérences qui unissent le collet du sac à l'anneau, ce qui se fait du reste sans difficulté ; on voit très distinctement la marque circulaire de l'anneau sur le collet du sac, et on continue à attirer celui-ci au-dehors jusqu'à ce que près de trois centimètres de péritoine se présentent hors de l'anneau. Ceci fait j'ouvre le sac avec précaution avec les ciseaux ; il est bien vide et sa face interne est lisse et blanche. Attirant alors le collet fortement en bas, je passe à plus de deux centimètres au-dessus de lui, le plus haut possible, à travers le pédicule, avec une aiguille mousse, successivement trois forts catguts, et je lie le pédicule en trois portions ; au-dessus de cette première série de ligatures j'en fais une seconde ; passant avec l'aiguille mousse au milieu du pédicule un catgut, je lie d'abord une moitié de ce pédicule, puis avec le même fil le pédicule en totalité. Résection du pédicule au-devant des ligatures ; je repousse le moignon dans l'anneau et il va se perdre au-dessus.

Je rétrécis alors l'anneau crural au moyen de deux points de catgut, puis je fais trois points de suture perdue sur les tissus plus superficiels, place un drain et réunis la peau au moyen de la suture de Girard.

Les lavages ont été faits avec le sublimé au millième; le pansement se compose d'iodoforme, de gaze iodoformée, d'ouate benzoïque et d'un spica sans imperméable.

Dans la journée vomissements fréquents, bilieux, verdâtres, mais pas de douleurs, ventre indolore, état général bon.

22 avril. Etat bon, les vomissements ont cessé.

23 avril. Pansement, j'enlève le drain, état local et état général parfaits. Le soir un peu de sensation de brûlure, en urinant, urines chargées; graine de lin.

25 avril. J'enlève toutes les sutures, la réunion paraît complète.

28 avril. Il y a un léger écartement des bords de la plaie à sa partie supérieure et il en sourd une goutte de liquide séro-sanguinolent trouble, l'état général est du reste excellent.

1er mai. Il ne reste plus qu'un petit bourgeon gros comme une tête d'épingle que l'on cautérise avec le crayon de nitrate d'argent; diachylon.

2 mai. La malade commence à se lever avec un bandage de flanelle maintenant sur l'anneau une petite éponge comme pelote.

4 mai. La cicatrisation est complète.

5 mai. On essaie un bandage crural qui va bien; la malade se promène avec ce bandage toute la journée.

7 mai. Elle quitte la clinique.

Elle n'a pas eu de fièvre du tout; le thermomètre est monté à 37°5 dans l'aisselle le 21 au soir, depuis lors il n'a pas dépassé 37°4.

10 mai. Je la revois et l'examine, la fais tousser étant debout; pas la moindre impulsion au niveau de la cicatrice.

13 juin. Elle vient me consulter pour des douleurs qu'elle éprouve dans le côté droit du ventre; elle coud à la machine et s'est fatiguée. Extérieurement rien de nouveau, pas trace de récidive de la hernie, mais douleur à la pression à son niveau; on provoque aussi de la douleur par le toucher vaginal en pressant du côté du canal crural droit.

19 juin. Actuellement la région herniaire n'est plus douloureuse, mais, dès que l'opérée veut travailler, les douleurs de

ventre reparaissent sans siège fixe, tantôt à une place, tantôt à une autre. Je lui prescris des gouttes noires. Les douleurs disparaissent assez rapidement.

Je revois pour la dernière fois Elise Eh. le 14 septembre 1887 ; elle va partir pour son pays. Les douleurs de ventre n'ont pas reparu, le bandage est bien supporté et il n'y a pas trace de récidive de la hernie ; j'examine attentivement la région de l'opération, fais pousser et tousser la malade sans percevoir la moindre impulsion ; jusqu'ici la guérison persiste complète et la malade est très satisfaite du résultat de l'opération.

Le temps écoulé depuis l'intervention chirurgicale est certainement beaucoup trop court pour que la persistance de la guérison puisse être considérée comme définitive dès maintenant. Cependant notre malade a certainement bien des chances pour elle ; le collet de la hernie a pu facilement être attiré au dehors ; le péritoine pariétal le suivant aisément sous l'influence de tractions très modérées, les ligatures ont pu être placées très haut, à un centimètre et demi au moins au-dessus du collet, comme j'ai pu le constater rigoureusement sur la pièce ; aussi, ces ligatures faites et le sac réséqué au-devant, le moignon est remonté presque de lui-même et a été se perdre au-dessus de l'anneau. Socin a surtout insisté avec raison sur la nécessité de cette attraction du péritoine au dehors, sans laquelle l'opération risque de laisser au niveau de l'orifice herniaire une sorte d'entonnoir séreux tout prêt pour une récidive ; Championnière insiste également sur l'importance qu'il y a à supprimer ce qu'il appelle les surfaces glissantes.

Si l'on est d'accord sur ce but à atteindre, l'on sait bien aussi qu'il n'est pas toujours aisé d'en réaliser les conditions. Or chez Elise Eh. ce temps de l'opération a été des plus aisés ; aucune difficulté pour décoller le collet fixé par des adhérences conjonctives peu denses avec l'anneau fibreux, aucune violence nécessaire pour faire descendre ce collet et avec lui le péritoine pariétal ; évidemment les facilités toutes particulières que j'ai rencontrées dans ce cas tiennent à l'âge de la hernie qui ne datait que de sept ans au plus, à son petit volume, à l'absence de complications dues à l'étranglement. Au point de vue de l'opération elle-même, il y a donc tout avantage à opérer de bonne heure lorsqu'il y a indication à le faire et qu'il n'y a d'autre part aucune contre-indication tirée de l'état général ; dans le cas particulier la menace perpétuelle d'étranglement

que constitue chez la femme une hernie crurale me paraît une raison suffisante d'intervenir. Opérer de bonne heure, c'est se ménager une opération facile qui pourra être correctement conduite dans tous ses temps et donnera les meilleures chances possibles de guérison durable.

Contrairement à Championnière et à d'autres, je ne crois pas que la suture des piliers ou de l'anneau doive être négligée ; la barrière ainsi établie peut n'être que temporaire, il est vrai ; les tissus fibreux que l'on rapproche pourront peut-être s'écarter plus tard, mais, pendant les premiers temps au moins, immédiatement après l'opération en tout cas, c'est une porte fermée devant l'impulsion des viscères pendant les efforts divers de vomissement, de défécation, etc. D'ailleurs je ne suis pas convaincu que cette barrière soit si peu solide qu'on veut bien le dire ; j'ai déjà publié ici [1] l'observation d'un vieillard de 72 ans, opéré pour une énorme hernie inguinale incoercible ; l'anneau était énormément béant, il a été suturé ; plus de trois ans après l'opération, je ne pouvais y introduire même le bout du doigt ; il en était à peu près de même chez un second malade opéré pour un énorme épiplocèle ; dix mois après l'opération, on ne pouvait introduire dans l'anneau que le bout de l'index.

Dans les hernies crurales, la suture de l'anneau paraît devoir être moins facile et moins efficace que dans les inguinales ; cependant la partie externe de l'anneau peut, comme je l'ai fort bien constaté dans le cas présent, être assez facilement rapprochée du bord interne constitué par le ligament de Gimbernat.

Ceci dit je désire attirer l'attention sur un point qui a trait au siège de l'étranglement dans les hernies crurales ; on sait combien il est en somme difficile pendant une opération de hernie étranglée ou à l'autopsie, de déterminer d'une façon précise quel est le siège et quel est l'agent de l'étranglement ; et on se souvient des discussions sans fin auxquelles a donné lieu cette question de siège et d'agent d'étranglement pour les hernies crurales en particulier ; la hernie crurale s'étrangle-t-elle au niveau de l'anneau crural, comme cela était généralement admis autrefois ? s'étrangle-t-elle sur le bord tranchant du ligament de Gimbernat, par vive arête, comme disait Chassaignac ? s'étrangle-t-elle au niveau d'un des trous du fascia crebrifor-

[1] *Revue médicale de la Suisse romande*, 1885, p. 237 et 240.

mis, dans un anneau celluleux peu à peu devenu fibreux, comme le voulait Malgaigne et comme l'admettait Gosselin pour la majorité des cas au moins ; l'agent d'étranglement est-il l'anneau fibreux, est-il l'anneau celluleux devenu fibreux, ou bien est-il le collet de la hernie ? Ces diverses opinions ont été soutenues, souvent d'une façon très exclusive, mais il est certain que l'opinion de Malgaigne est aujourd'hui prédominante dans nos livres classiques français ou allemands et que l'on admet très généralement la théorie de l'étranglement par le contour fibro-celluleux de l'un des orifices du fascia crebriformis traversé par la hernie.

De temps en temps cependant quelques auteurs ont cherché à réagir contre cette opinion exclusive, et l'un de mes anciens collègues d'internat, le Dr Bax [1], a, sous l'inspiration de Panas, soutenu en 1869 dans sa thèse inaugurale, la réalité des étranglements par l'anneau crural aussi bien que la formation possible, mais rare, au niveau de l'anneau d'un collet pouvant jouer le rôle d'agent d'étranglement.

On se souvient que mon opérée présenta une année après le début de sa hernie un étranglement, qui a cédé il est vrai au taxis, que moi-même j'ai éprouvé une certaine difficulté à réduire sa hernie, et il n'est pas douteux pour moi que si l'on n'était intervenu à temps, le taxis eût pu devenir inefficace ; en somme, à deux reprises au moins, l'étranglement a eu lieu, mais a pu être vaincu parce qu'il en était encore à sa période de début.

Or pendant l'opération j'ai pu constater très nettement que le sac herniaire était recouvert par le fascia crebriformis intact, j'ai dû, pour arriver sur lui, inciser une lame aponévrotique parfaitement distincte et traverser un lacis de filaments qui m'ont paru être des vaisseaux lymphatiques ; la lame aponévrotique n'avait certainement pas été traversée par la hernie, lorsque j'ai dû réduire celle-ci avec quelque effort six jours auparavant ; j'aurais dans ce cas trouvé la trace de ce passage pendant la dissection de la région. Pendant l'opération encore, j'ai dû décoller avec le doigt, du pourtour de l'anneau crural, particulièrement du bord du ligament de Gimbernat, une partie du sac rétrécie, présentant nettement une empreinte circulaire et pa-

[1] Bax, De l'étranglement des hernies crurales par l'anneau crural, *Th. de Paris*, 1869.

raissant assez résistante ; sur la pièce, après section du péritoine au-dessus de cette partie, j'ai constaté la présence d'un véritable collet ; voici du reste les notes que j'ai prises immédiatement après l'opération : « Sur la pièce on trouve le sac doublé d'un peloton adipeux ; ce sac présente un collet bien formé occupé dans la moitié de sa circonférence par un tissu blanc avec de petits rayons (stigmates) d'apparence cicatricielle ; la section du péritoine correspond à plus de un centimètre et demi au-dessus de ce collet : dans le corps du sac la séreuse présente un aspect normal. »

Donc ce sac présentait un collet, mais bien accusé seulement dans la moitié de sa circonférence ; cette moitié correspondait-elle au ligament de Gimbernat ? je ne puis le dire. Ce collet a-t-il été, ou avait-il pu jouer le rôle d'agent d'étranglement ? cela me paraît plus que probable. Dans ce cas nous ne pouvons hésiter qu'entre trois alternatives ; lors de l'étranglement commençant, celui-ci a pu être dû au collet seul, à l'anneau crural seul, ou à tous deux à la fois ; mais en tout cas il n'a certainement pas eu pour agent un anneau accidentel du fascia crebriformis. Tout isolée qu'elle est, mon observation n'en est pas moins péremptoire et prouve que l'opinion de Malgaigne ne peut être admise d'une façon exclusive, que, à côté de l'étranglement par le fascia crebriformis, il faut réserver une place pour celui qui se produit au niveau de l'anneau crural, que l'agent d'étranglement soit d'ailleurs, dans ce cas, ou l'anneau fibreux lui-même ou le collet du sac.

Quant à établir la fréquence relative des différentes variétés d'étranglement des hernies crurales, ce n'est que par l'accumulation d'observations précises que l'on pourra y arriver ; sous ce rapport il y a bien plus à compter sur les opérations du genre de la mienne, où le bistouri porte sur des tissus sains, où il est facile de s'orienter exactement, que sur les opérations de hernies étranglées où au contraire les différents tissus sont plus ou moins modifiés et les rapports exacts des parties difficiles à reconnaître avec certitude. J. L. R.

N° 12. — Epithélioma de la mamelle et des ganglions axillaires. Extirpation. Guérison. Mort, trois ans après l'opération, de pleurésie.

V..., Marie, 40 ans, mariée, Valaisanne, domestique d'hôtel.

Marie V. est une grande et forte femme ; elle dit avoir toujours eu une excellente santé ; elle a encore son père âgé de 70 ans, sa mère est morte à 60 ans. Mariée il y a 6 ans, elle a fait une fausse couche à trois mois et demi et n'a pas eu d'autre grossesse. Elle ne connaît dans sa famille aucun cas de tumeur.

Il y a six ans, elle reçut un coup violent juste au bout du sein gauche, il se forma peu à peu sous le mamelon un abcès qui prit les dimensions d'une petite pomme, s'ouvrit spontanément, suppura pendant six mois et guérit. Trois ans plus tard elle remarquait la présence sous le mamelon gauche d'une grosseur très dure, du volume d'une noix, non douloureuse, qui s'accrut graduellement jusqu'au mois de juin 1883 où tout d'un coup elle se mit à grossir rapidement ; depuis la même époque elle y ressent quelques douleurs. L'accroissement de volume continue à être assez rapide jusqu'au mois de janvier 1884 où elle quitte Paris pour se rendre dans son pays ; le sein présentait alors deux bosselures recouvertes d'une peau rouge et violacée. On lui fit appliquer des cataplasmes ; dans le courant de février les tumeurs s'ouvrent, il s'en écoule en abondance un liquide fétide et les bords de l'ouverture se mettent à végéter rapidement ; l'écoulement continue et on lui fait faire des lavages désinfectants ; il faut noter que pendant le développement de la tumeur il n'y a jamais eu d'écoulement d'aucune sorte par le mamelon. Depuis peu de temps la malade a remarqué qu'il s'est formé une glande dans l'aisselle gauche.

Dans ces derniers temps la malade a un peu maigri ; elle a depuis une quinzaine de jours des maux de cœur, pas de diarrhée. Les règles ont été régulières, mais ont manqué pour la première fois il y a huit jours.

La malade vient me consulter le 28 mars 1884.

Le sein gauche forme une énorme tumeur assez régulièrement hémisphérique, de consistance élastique plutôt que molle ; le centre de la tumeur, à la place du mamelon absent, est occupé par une vaste ulcération cratériforme, bordée par un bourrelet circulaire saillant, d'un rose grisâtre ; le diamètre de l'ulcération y compris le bourrelet fongueux est de 11 centimètres ; le cratère lui-même a 3 centimètres de diamètre et 6,5 de profondeur ; au voisinage de l'ulcération principale la peau qui recouvre la tumeur en bas et en dedans en présente trois autres, mais de plus petite dimension et superficielles.

De ces ulcérations s'écoule en abondance un liquide qui em-

pèse le linge, et qui présente l'odeur fade qu'exhalent souvent les sarcomes ulcérés.

La peau qui recouvre la tumeur y adhère jusque assez loin des limites des ulcérations, elle présente des arborisations vasculaires et est soulevée par quelques bosselures.

Dans l'aisselle gauche on sent deux ou trois gros ganglions, du volume de grosses noisettes.

Du côté des viscères je note : foie normal ; pas de toux, rien de nettement anormal à l'auscultation ; cependant à la base droite il nous semble constater une légère submatité et une certaine obscurité du murmure vésiculaire. Nous portons sans hésitation le diagnostic de sarcome en masse du sein, avec dégénérescence sarcomateuse des ganglions de l'aisselle ; quoiqu'il nous reste quelques doutes sur la présence possible de noyaux métastatiques dans le poumon droit, en face de l'absence de signes positifs, vu l'état misérable de la malade par le fait du volume de la tumeur et de l'écoulement qu'elle fournit, nous lui proposons l'extirpation ; elle l'accepte et entre dans notre clinique particulière, le 28 mars 1884.

Le soir du 28, la température axillaire est de 38°.

29 mars. Avant l'opération, T. a. 37°9, la malade est éthérisée ; pulvérisation phéniquée. La peau est d'abord incisée à la partie supérieure et à plusieurs centimètres au-dessus des parties adhérentes ; cette incision est conduite jusqu'à l'aponévrose pectorale ; la tumeur disséquée par sa face profonde est renversée en bas ; les artères sont saisies à mesure ; puis la peau est incisée au-dessous de la tumeur qui est ainsi complètement enlevée, l'aponévrose mise à nu et conservée en partie paraît suspecte, elle est épaissie, de couleur jaunâtre ; je la dissèque et l'enlève avec soin ; le muscle pectoral paraît sain.

Une longue incision est alors faite au milieu du creux axillaire et rejoint l'incision d'ablation de la tumeur ; l'aisselle est vidée en bloc de tous les tissus qu'elle renferme, y compris cinq ou six gros ganglions ; cette partie de l'opération est pratiquée suivant la technique de Volkmann ; les vaisseaux et nerfs axillaires sont à nu.

Hémostase au catgut ; suture de la plaie axillaire, après que deux drains, dont l'un sort par une contre-ouverture en arrière de l'aisselle, y ont été placés. La plaie d'ablation de la tumeur est laissée ouverte ; un seul point de suture profonde rapproche à l'angle externe ses bords, mais sans les amener au contact.

La plaie est du reste infiniment trop vaste pour qu'il puisse être question de la réunir. Pansement de Lister. *Soir*. 37°8.

30 mars. 37°4, pansement, suintement modéré, bon aspect de la plaie. *Soir*. 39°8.

31 mars. 38°6. *Soir*. 39°3, douleurs assez vives.

1er avril. 38°4. *Soir*. 39°2, pansement.

2 avril. 38°2. *Soir*. 39°6.

3 avril. 38°4, pansement ; plaques couenneuses sur les bords de la plaie. *Soir*. 39°9.

4 avril. 38°6. pansement ; suintement assez abondant et persistance de l'odeur sarcomateuse. *Soir*. 40,2.

L'abondance du suintement nous oblige à panser la malade tous les jours.

5 avril. 38°5. *Soir*. 39°7.

6 avril. 38°,3. Pendant le pansement il se produit par la contre-ouverture une hémorragie assez abondante ; le docteur Auguste Reverdin, qui me remplaçait, agrandit l'ouverture et lie un vaisseau dans la plaie. *Soir*. 39°6.

A partir de ce moment l'état de la malade s'améliore, les couleurs reviennent ainsi que l'appétit, la plaie bourgeonne rapidement ; des enduits couenneux qui la recouvraient par place tombent et la cicatrisation commence ; l'opérée se lève dans l'après-midi et, à partir du 15, elle sort dans le jardin. La température revient peu à peu à la normale, après quelques oscillations.

20 avril. La cicatrice s'avance, les bourgeons sont superbes partout ; l'appétit est excellent, la suppuration de l'aisselle diminue ; on l'irrigue par le drain.

21 avril. Je place douze greffes sur la grande plaie qui est déjà beaucoup rétrécie et présente sur ses bords un liséré cicatriciel de 1 centimètre de largeur ; six des greffes ont pris.

23 avril. Douze nouvelles greffes ; j'enlève le drain axillaire diminué et raccourci ces derniers jours.

24 avril. L'opérée quitte la clinique en bonne voie de guérison.

La malade vient ensuite se faire panser à la clinique tous les deux jours, puis tous les quatre jours, le 20 mai on commence à faire des pansements au styrax ; le 6 juin la cicatrisation est achevée, mais une petite ulcération s'y forme le 21 ; le 24 juin la malade vient pour la dernière fois. La cicatrice est large, il n'y a pas trace de récidive ni à la poitrine, ni du côté des ganglions ; l'état général est excellent.

Je n'ai pas revu la malade depuis ; elle a perdu son mari peu après de phtisie laryngée.

J'ai appris par le Dr V. Gautier que le 12 juillet 1886 elle est entrée à l'hôpital Butini pour une pleurésie du côté gauche, la matité remontait jusqu'au sommet ; notre confrère considérant la pleurésie comme symptomatique d'un néoplasme n'a fait qu'un traitement médical ; il a constaté de plus qu'il n'y avait aucune récidive ni au niveau de la cicatrice, ni dans les ganglions ; elle a quitté l'hôpital, le 28 septembre 1886.

Ayant appris par hasard que Mme V... était morte à l'hôpital de Sion, je me suis adressé au médecin qui l'a traitée et j'ai appris que rentrée dans son pays à sa sortie de l'hôpital Butini, elle y était restée jusqu'en avril 1887 sans recevoir de soins médicaux ; elle n'est entrée à l'hôpital de Sion que le 26 avril, pour y mourir le 3 mai. Le Dr Schacht diagnostiqua une pleurésie gauche avec épanchement remplissant toute la poitrine de ce côté ; température élevée, pouls à plus de 120, facies hectique avec rougeur circonscrite des joues ; il insiste sur l'absence du teint carcinomateux, et des autres caractères de la cachexie cancéreuse, il note l'absence de toute récidive soit dans la cicatrice, soit dans les ganglions et considère la pleurésie comme simple et indépendante de métastases carcinomateuses du poumon ou de la plèvre ; malheureusement, l'autopsie n'a pu être faite. Cette lacune dans l'observation est très regrettable ; comme on le verra tout à l'heure, la tumeur que nous avions prise pour un sarcome était en réalité un exemple rare d'épithélioma de la glande mammaire ; il y aurait eu un grand intérêt à savoir si la pleurésie était bien réellement symptomatique de la formation de foyers néoplasiques dans les plèvres ou les poumons ; la longue durée de cette pleurésie, dix mois au moins, ne me paraît pas très favorable à cette manière de voir, d'autant plus que d'après le Dr Schacht, de Sion, l'état général était caractérisé par des phénomènes d'hecticité, mais non par ceux de la cachexie cancéreuse ; j'insiste encore sur le fait que le Dr Gautier et le Dr Schacht ont tous deux indiqué dans les notes qu'ils ont bien voulu me remettre, l'absence de toute récidive locale ou ganglionnaire ; ce serait un fait peu ordinaire que le développement aussi tardif de noyaux pleuraux ou pulmonaires, sans infection préalable des ganglions sus-claviculaires.

Passons maintenant à l'examen anatomique ; aussitôt après

l'opération, la tumeur enlevée fut examinée et nous avions écrit dans nos notes : la tumeur du sein de volume énorme est formée sur la coupe d'un tissu blanc, assez dur, d'aspect un peu fibreux, avec des foyers de ramollissement renfermant une bouillie puriforme ; quant aux ganglions, ils présentent une coloration blanchâtre.

Lorsque le Dr Mayor, à qui des fragments de la pièce avaient été remis, trouva dans un ganglion une inflammation simple, dans les fragments de la tumeur, là du tissu conjonctif adulte, dans d'autres points de l'épithélioma, il nous parut nécessaire de revoir la pièce conservée en totalité dans l'alcool ; cet examen fait tout dernièrement encore, nous permet de donner la description suivante : la tumeur du sein est composée de deux parties différentes que la macération prolongée dans l'alcool a rendues très distinctes :

1° Une masse fibreuse considérable qui formait la base de la tumeur et s'appliquait directement sur le grand pectoral ; à la périphérie le tissu fibreux est entremêlé de lobules adipeux ; ses limites sont diffuses.

2° Dans cette masse fibreuse s'enchâsse en quelque sorte le néoplasme proprement dit au centre duquel s'enfonce l'ulcération ; sa limite du côté du tissu fibreux est nettement tranchée et présente un contour festonné ; la masse néoplasique a autour de l'ulcération une épaisseur de 3 à 4 centimètres suivant les points ; elle forme un manchon complet à l'ulcération, aussi bien au fond que sur les côtés ; tout en se distinguant par sa coloration du tissu fibreux qui l'entoure, elle fait corps avec lui ; la coloration du tissu macéré est d'un gris blanchâtre sur lequel tranchent des îlots à contours arrondis ou festonnés de coloration jaunâtre ; autour de l'ulcération ce tissu adhère à la peau.

Comme on va le voir, l'examen histologique rend compte de la présence des deux apparences différentes que nous signalons dans l'épaisseur de la tumeur ; on verra aussi que dans certains des ganglions il y avait autre chose que de l'inflammation simple. J.-L. R.

La tumeur, dans sa totalité, semble donc constituée par une espèce de gâteau fibreux supportant, en quelque sorte, un néoplasme dont l'aspect varie suivant ses régions, et qui traverse

la peau pour s'étaler à l'air libre sous la forme d'un volumineux fongus.

Nous avons donc à étudier :

1° La tumeur proprement dite, dans la zone où l'on y reconnaît facilement creusées dans le tissu conjonctif, des cavités pleines d'une masse friable et comme caséeuse.

2° Cette même tumeur dans la zone où, molle et friable dans sa totalité, elle s'appuie sur le socle fibreux par un ligne festonnée.

3° Le champignon, qui s'échappe pour ainsi dire du centre du néoplasme, et les rapports qu'il a offerts avec la peau.

4° La masse fibroïde nacrée qui supporte le néoplasme et qui au premier abord, paraît se confondre intimement avec lui.

I. — La région qui offre les caractères les plus saillants, et dont l'interprétation est la plus simple, c'est celle où se remarque la présence d'amas caséeux plus ou moins volumineux.

Ici, à un faible grossissement, la néoplasie se montre constituée par une trame fibreuse adulte, s'infiltrant cependant en certains points de cellules embryonnaires, et creusée d'une infinité de loges, les unes volumineuses, les autres fort petites, les unes arrondies, les autres lobées, les unes isolées, les autres communiquant entre elles plus ou moins largement.

Ces loges sont tapissées, à leur face interne, par un épithélium assez régulièrement cubique ou cylindrique, sain sur une ou plusieurs couches à partir de la paroi, mais envahi bientôt par la dégénérescence granulo-graisseuse qui finit par le réduire en cette bouillie caséeuse dont se trouve rempli le centre de chaque cavité.

En étudiant les cavités les moins volumineuses, on rencontre toutes les formes de passage entre le lobule presque sain, et la loge isolée, ou confondue avec les voisines pour former une sorte de kyste athéromateux. Au début, le lobule est à peine déformé ; mais entre ses acini sont répandues des cellules rondes embryonnaires, et les acini eux-mêmes sont dilatés, remplis de cellules épithéliales cubiques, disposées sur plusieurs couches. Puis ces culs de sac glandulaires se gonflent, s'accolent, se confondent, et leurs points d'abouchement s'élargissent considérablement. Bientôt ils ne forment plus qu'une vaste cavité, à la périphérie de laquelle des festons, plus ou moins réguliers, indiquent la structure, primitivement acineuse, du lobule transformé en loge. Enfin, ces festons eux-mêmes disparaissent plus

ou moins complètement ; et ainsi, comme nous le disions tout à l'heure, se trouve constituée une vaste cavité, dont la surface interne est tapissée d'une ou plusieurs couches de cellules assez régulièrement cubiques. Ces cellules, on les voit dégénérer à mesure que l'on se rapproche du centre de la loge ; elles se chargent de granulations protéiques ou graisseuses, pour se résoudre enfin en un magma granuleux contenant encore quelques débris cellulaires informes.

Décrire cette lésion c'est classer notre tumeur : il s'agit d'un épithélioma ayant pris naissance par altération des acini et des canaux glandulaires du sein.

II. — Mais bientôt la tumeur, tout en restant franchement épithéliomateuse, prendra un aspect un peu spécial (Pl. X, fig. 5). En effet, en un point, voici une masse molle, découpée en festons, au niveau de sa face profonde, par laquelle elle repose sur le socle fibroïde, confondue d'autre part avec le gigantesque champignon qui, au centre du néoplasme, s'élève vers la peau, la transperce, et s'étale en partie à sa surface.

Cette région, molle et fragile, n'est composée, pour ainsi dire, que de cellules épithéliales cubiques ou cuboïdes, disposées parfois, dans le même amas, sous formes de couronnes entourant des espaces vides plus ou moins régulièrement arrondis et simulant, par conséquent, des coupes de canaux glandulaires.

En y regardant de près, on remarque que cette masse d'épithélium est soutenue, de place en place, par des travées conjonctives. Elle s'appuie d'un côté sur le tissu fibroïde sousjacent à la tumeur, et nous avons vu que la limite entre les deux tissus se faisait en forme de festons. Or, des angles de rencontre des festons, s'élèvent, en se dirigeant en général vers le fongus, des travées conjonctives assez considérables qui, bientôt, s'amincissant et se divisant, se perdent dans la masse épithéliale ou dans le magma de dégénérescence qui lui fait suite. En effet, les cellules, ici comme dans les lobes de tout à l'heure, se transforment bientôt en une masse sans structure définie, composées de granulations de volume variable et de natures diverses, au milieu desquelles se rencontrent des globules rouges plus ou moins altérés, ainsi que les noyaux des cellules épithéliales détruites ou des leucocytes dégénérés qui sont entrés dans la constitution de la masse (fig. 6).

La dégénérescence granulo-graisseuse qui a envahi les cellules les fait disparaître parfois jusqu'à celles qui tapissent les

travées conjonctives, et finit même par envahir les travées et les détruire. On les voit alors s'infiltrer de fines gouttelettes graisseuses, et dégénérer jusqu'à se confondre avec la masse de détritus qui, à elle seule, constitue le fongus.

III. — Cette masse, semée de leucocytes, occupe le centre de la tumeur, et s'élève vers la peau en s'évasant à la façon du chapeau de certains champignons. Elle traverse les téguments et s'étale, en empiétant légèrement en dehors des bords de la perforation.

Les parties constitutives de la peau (derme, papilles, etc.) gardent, au voisinage de cette lésion, leur figure normale ; mais elles sont infiltrées de nombreux éléments embryonnaires, et les cellules épidermiques ont subi l'altération qui les atteint en général au voisinage d'un foyer d'irritation.

IV. — Reste la masse fibreuse sur laquelle le néoplasme épithélial est déposé pour ainsi dire.

Ici il s'agit d'un abondant tissu conjonctif adulte, fibroïde, renfermant encore des lobules adipeux assez nombreux, mais fort réduits en étendue, et envahis par la sclérose qui les étouffe.

Au milieu de cette masse fibreuse, se rencontrent très clairsemés, des lobules glandulaires altérés. Tout en ayant conservé leur aspect général, ils sont infiltrés, dans leur tissu conjonctif interacineux, de cellules rondes embryonnaires. En outre, leurs culs-de-sacs sont généralement tapissés de deux ou plusieurs couches de cellules épithéliales, les unes cubiques, les autres, — celles de la couche profonde généralement, — plus ou moins aplaties (fig. 4).

C'est la figure qui se produit soit lorsque les lobules de la mamelle se trouvent noyés par un tissu conjonctif hyperplasié (fibro-adénome acineux de Ziegler), soit lorsqu'ils commencent à être le siège du développement de certains épithéliomas (Labbé et Coyne).

En un mot, on peut se demander s'il s'agit d'une région où l'épithélioma en est encore à ses débuts, ou si, au contraire, il n'y a autre chose qu'une irritation de voisinage, une sorte de sclérose hypertrophique secondaire.

L'aspect que présentent, soit à l'œil nu, soit au microscope, les limites profondes des régions de la tumeur que nous avons décrite en premier lieu, semblerait plutôt favorable à cette dernière interprétation. En effet, l'épithélioma paraît déposé, ou

plutôt enchâssé, à la surface du gâteau fibroïde. Les limites en sont marquées par un changement d'aspect du tissu conjonctif. Celui-ci, dans ce qui appartient évidemment au néoplasme, est moins dense, et les éléments glandulaires qu'il renferme offrent toujours l'aspect de cavités remplies d'un épithélium surabondant. Mais qui pourrait affirmer que, par la suite, ces éléments glandulaires du gâteau fibreux où les cellules sont déjà sur deux couches, n'auraient pas, comme les autres, pris part à la constitution de la tumeur elle-même ?

Avant de passer outre disons que les vaisseaux n'ont rien présenté qui fût particulièrement intéressant à noter.

V. — Pour les ganglions lymphatiques extirpés de l'aisselle, ils offrent un aspect fort curieux.

a. Les uns, très gros, semblent simplement enflammés. — Leurs éléments cellulaires ne sont pas modifiés d'aspect. — A peine, dans certains follicules, pourrait-on découvrir de petits groupes de cellules un peu plus volumineuses qu'elles ne devraient l'être, mais qui ne semblent autre chose que des éléments lymphatiques, ou des cellules fixes tuméfiées par l'inflammation. En un mot il s'agit d'*adénite* et non de *cancer secondaire*.

b. Mais une autre glande, plus petite, offre à l'œil nu l'aspect de la dégénérescence cancéreuse.

A première vue, et à un faible grossissement, l'altération dont elle est le siège met en lumière, d'une façon évidente, la structure anatomique des ganglions lymphatiques, et particulièrement la disposition folliculaire de leur substance corticale.

En effet le hile et la substance médullaire du ganglion sont constitués par un tissu conjonctif assez serré, coloré en rose vif par le picrocarmin et creusé de canaux sanguins ou lymphatiques, les uns sains, les autres altérés. De ce centre fibreux partent des travées de même nature qui, se dirigeant vers la capsule du ganglion, limitent par leurs ramifications et leurs anastomoses, des espaces plus ou moins régulièrement arrondis; ceux-ci contiennent le tissu qui a remplacé les follicules lymphatiques.

Ce tissu, qui tranche par sa coloration jaune rougeâtre, sur le rose vif des travées conjonctives qui l'encadrent, est d'aspect réticulé. En effet, il est constitué par de fines fibrilles conjonctives qui, parties des parois de chaque logette, sous forme de trousseaux assez lâches, se résolvent bientôt en fascicules et en

filaments ; ceux-ci entrecroisés et anastomosés en divers sens, forment un réseau d'autant plus élégant que les éléments cellulaires y sont rares, et représentés seulement par quelques cellules fixes à gros noyaux ovoïdes. En un point de cet amas spheroïde de tissu reticulé, se rencontre constamment un boyau sur lequel viennent s'insérer, normalement à sa surface, les fibrilles constitutives du réseau conjonctif, et dont la paroi interne est tapissée d'une élégante couche des cellules épithéliales cubiques ou cylindriques.

Ce boyau est parfois disposé comme un cadre parallèle à l'enveloppe conjonctive de chaque follicule ; il en est cependant toujours séparé par une très mince couche de tissu réticulé. Néanmoins, en ce cas, il figure fort bien le sinus lymphatique qui entoure normalement le follicule, d'autant plus, qu'à l'état physiologique, les trabécules du reticulum ganglionnaire qui s'insèrent sur le sinus périfolliculaire, le font suivant une direction normale à sa surface. Or c'est là, nous l'avons vu, la disposition qu'affectent, à l'égard du canal que nous décrivons, les fibrilles du tissu réticulé qui semble occuper la place du follicule. L'on pourrait donc supposer que ce dernier a été simplement transformé, en ce sens que toutes les cellules lymphatiques qu'il contient ont été chassées, et ont ainsi laissé apparaître, merveilleusement dessinées, la trame réticulée, semée çà et là de ses cellules fixes et parcourue par quelques fins capillaires sanguins.

Mais que devient cette explication lorsque, comme cela est le cas fréquemment, le boyau tapissé d'épithélium occupe le centre de l'amas de tissu réticulé ? — ou bien lorsqu'on le voit, parti du centre du follicule, s'ouvrir directement dans une des lacunes de la région médullaire qui doit représenter un lymphatique efférent, et qui alors, se trouve elle-même tapissée du même épithélium prismatique. Faudrait-il donc admettre que, au lieu de se vider de ses cellules lymphatiques, le follicule a totalement disparu, laissant en place le sinus afférent [1], et que le tissu caverneux qui entoure normalement celui-ci a pris un développement considérable, pendant que les éléments sphériques qu'il contient habituellement s'écoulaient sans être remplacés par d'autres ? Faut-il, au contraire, conclure, de ce cas

[1] Cependant, dans ce cas, ce sinus serait devenu un véritable canal, où l'on ne retrouve point le système de travées qui s'y remarquent à l'état normal.

pathologique, que l'anatomie normale du ganglion n'est pas encore fixée autant qu'on le croyait? J'avoue être incapable de trancher cette difficulté. D'autant plus qu'il m'a été impossible de trouver dans les auteurs que j'ai consultés la relation d'un cas semblable.

C'est pourquoi j'ai cru devoir indiquer par le dessin cette disposition toute spéciale — et, pour moi, toute nouvelle, — de l'infection secondaire épithéliomateuse des ganglions lymphatiques (Voir Pl. X, fig. 7). A. M.

Il s'agit donc dans notre cas d'un épithélioma du sein; je crois que la description que l'on vient de lire et les figures qui l'accompagnent ne peuvent laisser aucun doute sous ce rapport: ce n'est évidemment pas un carcinome du sein ni au point de vue anatomique, ni au point de vue clinique. Malheureusement nous sommes jusqu'ici fort peu au clair sur cette question de l'épithélioma de la mamelle. Billroth[1] en avait signalé et figuré un cas, examiné par Rindfleisch autrefois et concluait en disant qu'il le rangerait dans les cancroïdes; Labbé et Coyne[2] ont donné à certaines tumeurs bénignes du sein, dont ils publient trois observations complètes, le nom d'épithéliomas intracanaliculaires; sous le rapport anatomique notre tumeur se rapproche certainement de celles-ci. Enfin Malassez et son élève Deffaux ont rangé les tumeurs du sein d'origine épithéliale en trois groupes : épithelioma typique, métatypique et carcinome: notre tumeur pourrait probablement être rangée dans le second groupe.

C'est aussi à ces variétés de tumeurs qu'appartiendraient, au moins une grande partie, celles que l'on désignait autrefois sous le nom d'adénome; en effet, ces adénomes du sein, d'après Gross, peuvent amener l'ulcération de la peau et la formation de foyers saignants et il a réuni deux cas d'adénopathie.

Mais, il faut bien le dire, jusqu'à présent la question de l'épithélioma de la mammelle est un véritable chaos et il est pour le moment impossible d'en faire une description d'ensemble; les observations complètes sont trop rares pour le permettre et il serait parfaitement oiseux de le tenter.

[1] Pitha et Billroth, Handbuch der allgemeinen und speciellen Chirurgie, Dritter Band, Zweite Abtheilung, Erste Lieferung p. 83.

[2] Labbé et Coyne, Traité des tumeurs bénignes du sein. Paris, 1876,

Je me bornerai donc, étant admis que la tumeur que j'ai enlevée doit porter le titre d'épithélioma, à faire ressortir les particularités cliniques du cas.

Au point de vue étiologique il y a à noter l'existence d'un traumatisme et la formation d'un abcès volumineux sous le mamelon ; cet abcès qui s'ouvrit spontanément se cicatrisa et c'est précisément sous le mamelon, au même point, que trois ans plus tard la tumeur apparaissait. Ne se pourrait-il pas que la cicatrice consécutive à l'abcès, en oblitérant ou en comprimant les canaux excréteurs de la glande, ait favorisé l'accumulation de cellules épithéliales et préparé la formation de l'épithélioma? c'est à peu près par ce mécanisme que d'après Paget et Busch l'eczéma du mamelon favoriserait le développement du carcinome.

Relativement à la marche: formation d'une tumeur dure, à développement lent d'abord puis brusque, ulcération. formation d'un énorme fongus, écoulement abondant d'un liquide à odeur douceâtre qui empèse le linge; formation de grosses tumeurs ganglionnaires.

Enfin signalons la composition toute particulière de la tumeur, c'est-à-dire l'existence à côté d'une masse néoplasique épithéliale, d'une abondante formation de tissu fibreux qui entre pour une forte proportion dans le volume total; et l'existence dans l'aisselle de ganglions volumineux, blanchâtres, dont les uns renferment de l'épithélioma, tandis que d'autres paraissent simplement enflammés.

L'ablation de la tumeur et des ganglions dégénérés a été suivie de guérison et celle-ci a persisté pendant plus de deux ans; je doute même fort que la pleurésie qui a emporté le malade fut d'origine néoplasique. J.-L. R.

EXPLICATION DE LA PLANCHE X.

1° Observations 6 et 7 (voir page 469) *fig.* 1 à 3 :

Fig. 1. Appendice congénital de la région auriculaire, vu à la loupe, montrant sa tige centrale cartilagineuse avec son pédicule, et les couches adipeuse et dermique qui la recouvrent.

Fig. 2. *a*) Fibrocartilage central avec son périchondre. — *b*) Tissu adipeux sous-dermique. — *c*) Derme avec ses glandes et ses follicules pileux. — *d*) Epiderme. (Verick. oc. 1, obj. 0.)

Fig. 3. Mêmes lettres que pour les figures précédentes. (Verick. oc. 1, obj. 2.)

2° Observation 12 (voir page 713) *fig.* 4 à 7 :

Fig. 4. Lobule glandulaire plongé dans la masse fibreuse qui constitue le socle de la tumeur. Ses acini sont modifiés et son squelette conjonctif est infiltré de cellules embryonnaires. (Verick. oc. 1, obj. 2.)

Fig. 5. Loge épithéliomateuse. — Région II. — (Ver. oc. 1. obj. 2 tirage).

Fig. 6. Epithélium de revêtement d'une loge voisine du fongus qu'il contribue à former par le magma granuleux qui résulte de la fonte de ses cellules. Tissu conjonctif de soutien irrité et envahi en un point par la dégénérescence granulo-graisseuse. (Ver. oc. 1, obj. 3.)

Fig. 7. Ganglion dégénéré. — Chaque follicule est transformé en une masse de tissu conjonctif réticulé libre de cellules lymphatiques et contenant à son centre un vaisseau tapissé de cellules épithéliales cubiques ou cylindriques.

TABLE

Pages

N° 1 et 2. Deux cas de sarcomes des doigts, par J.-L. Reverdin... 3
Examen histologique, par A. Mayor..... 7
N° 3. Tumeurs associées du sein. — Kyste dermoïde et fibromes multiples; suppuration du kyste, par J.-L. Reverdin 9
Examen histologique, par A. Mayor..... .. 13
Remarques, par J.-L. Reverdin..... 16
N° 4. Lipôme enflammé et suppuré..... 20
Examen histologique, par A. Mayor..... 25
N° 5. Abcès confluent à grains riziformes, nature tuberculeuse de ces grains, par J.-L. Reverdin..... 28
Examen histologique, par A. Mayor..... 30
Remarques, par J.-L. Reverdin..... 32
N° 6, 7, 8, 9, 10. Appendices congénitaux de la région auriculaire et du cou (fibrochondromes branchiaux de Lannelongue), par J.-L. Reverdin (Avec 4 figures)..... 34 et 37
Examen histologique par A. Mayor (Planche, fig. 1, 2, 3)... 36
Remarques, par J.-L. Reverdin..... 41
N° 11. Hernie crurale non étranglée; cure radicale. Contribution à la question du siège de l'étranglement dans les hernies crurales, par J.-L. Reverdin..... 44
N° 12. Epithelioma de la mamelle et des ganglions axillaires. Extirpation. Guérison. Mort, trois ans après l'opération, de pleurésie, par J.-L. Reverdin..... 50
Examen histologique, par A. Mayor (Planche, fig. 4, 5, 6, 7). 55
Remarques, par J.-L. Reverdin..... 61
Explication de la planche..... 62

Obs. 6 et 7. — Appendices congénitaux de la région auriculaire.

Fig. 3.

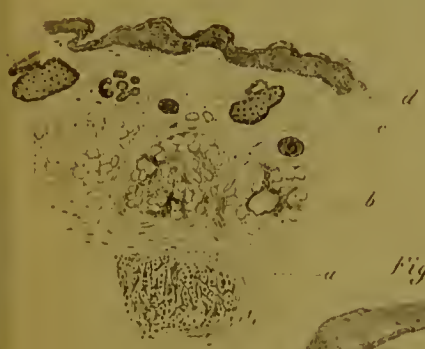

Fig. 2.

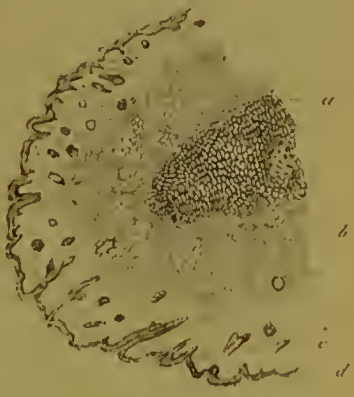

Fig. 1

Obs. 12. Epithelioma du sein.

Fig. 4.

Fig. 6.

Fig. 5.

Fig. 7.

Lith. Brum & Fils, Genève

24ColorCard Camera Trax.com
STAINLESS STEEL